FÍSTULA COLOVESICAL POR CUERPO EXTRAÑO. REPORTE DE CASO

Silvina A. Martino[1], Marcelo R. Córdoba[1], Cristian M. Ferreyra[1], Priscilla López[1], Martín Pastorino[1], Juan A. Perriello[1]

INTRODUCCIÓN

La fístula enterovesical, es una comunicación anormal entre la vejiga y un segmento del tubo digestivo. Se la relaciona con procesos inflamatorios o neoplásicos y se ha dividido en cuatro categorías basadas en el segmento del intestino implicado: colovesical (92%), rectovesical (1.8%, incluyen la rectouretral), ileovesical (5,3%) y apendicovesical (menos del 1%)[1,2].

La forma de presentación más frecuente, es la fístula colovesical secundaria a procesos diverticulares y por lo general está situada entre el colon sigmoides y el domo o techo de la vejiga[1,3,4].

La resección colónica y la anastomosis primaria deben ser consideradas como de elección[1,4].

El objetivo de este reporte es describir la forma como se diagnosticó y trató a un paciente con fístula colovesical.

CASO CLINICO

Paciente masculino de 76 años derivado por infecciones urinarias a repetición y neumaturia.

Con la sospecha de fístula colovesical se realiza un colon por enema que evidencia el trayecto fistuloso (Fig. 1), se solicita tomografía computada de abdomen (TC), resultando ésta concluyente con el diagnóstico (Fig. 2).

Ante la presencia de fístula colovesical, se decide resolución quirúrgica.

Se realiza hemicolectomía izquierda laparoscópica, disección y separación de la fístula, hallando en la misma un cuerpo extraño, que impresionó ser un fragmento de hueso. Se realiza prueba hidroneumática sin evidencias de solución de continuidad en vejiga, se dejó drenaje en Douglas y sonda vesical.

La anatomía patológica informa enfermedad diverticular de colon complicada con trayecto fistuloso que exhibe inflamación aguda y crónica (Fig. 3).

DISCUSIÓN

Las fístulas colovesicales son más comúnmente observadas en asociación con enfermedad diverticular, aunque también puede asociarse con neoplasias, enfermedades inflamatorias intestinales o menos frecuente luego de irradiación pélvica[5,6].

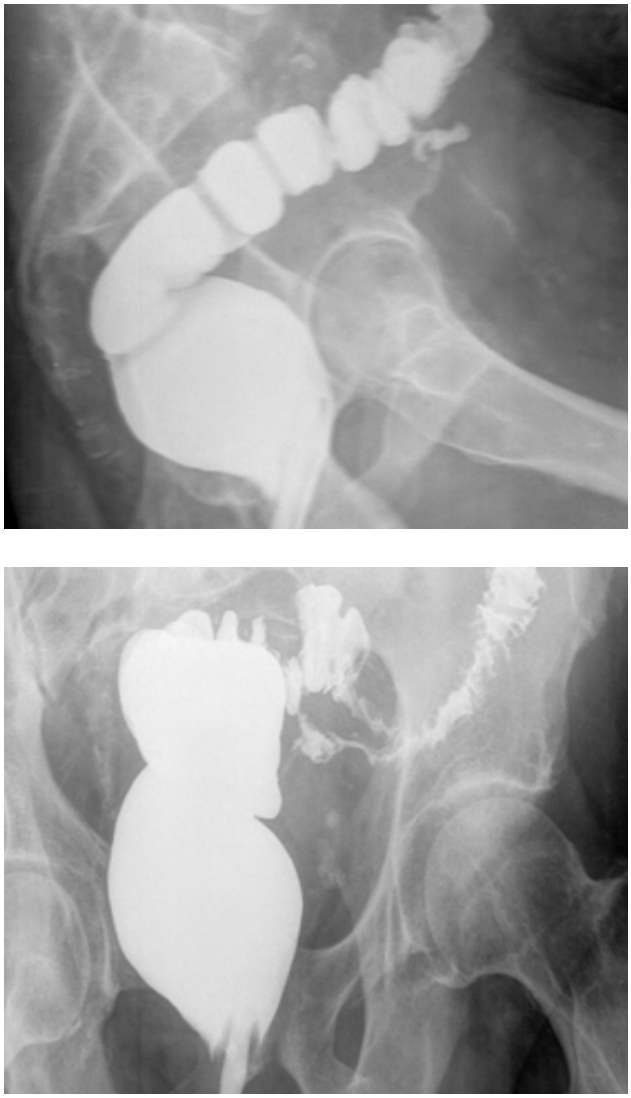

Figura 1: Colon por enema: sin evidencia del trayecto fistuloso

La clínica es fundamental para el diagnostico ya que la mayoría de las veces no se confirma la presencia por los estudios convencionales. Muchos de estos pacientes se operan únicamente con la sospecha clínica ya que es muy difícil la confirmación por estudios contrastados. Tanto la citoscopia como la cistouretrogafia tienen bajo rendimiento, pero en el

[1] Servicio de Cirugía General. Hospital Privado de Comunidad. Córdoba 4545. (B7602CBM). Mar del Plata. Argentina.
Contacto: silvinamartino@gmail.com
Conflicto de intereses: Ninguno por declarar.
Fecha: 09/09/2014

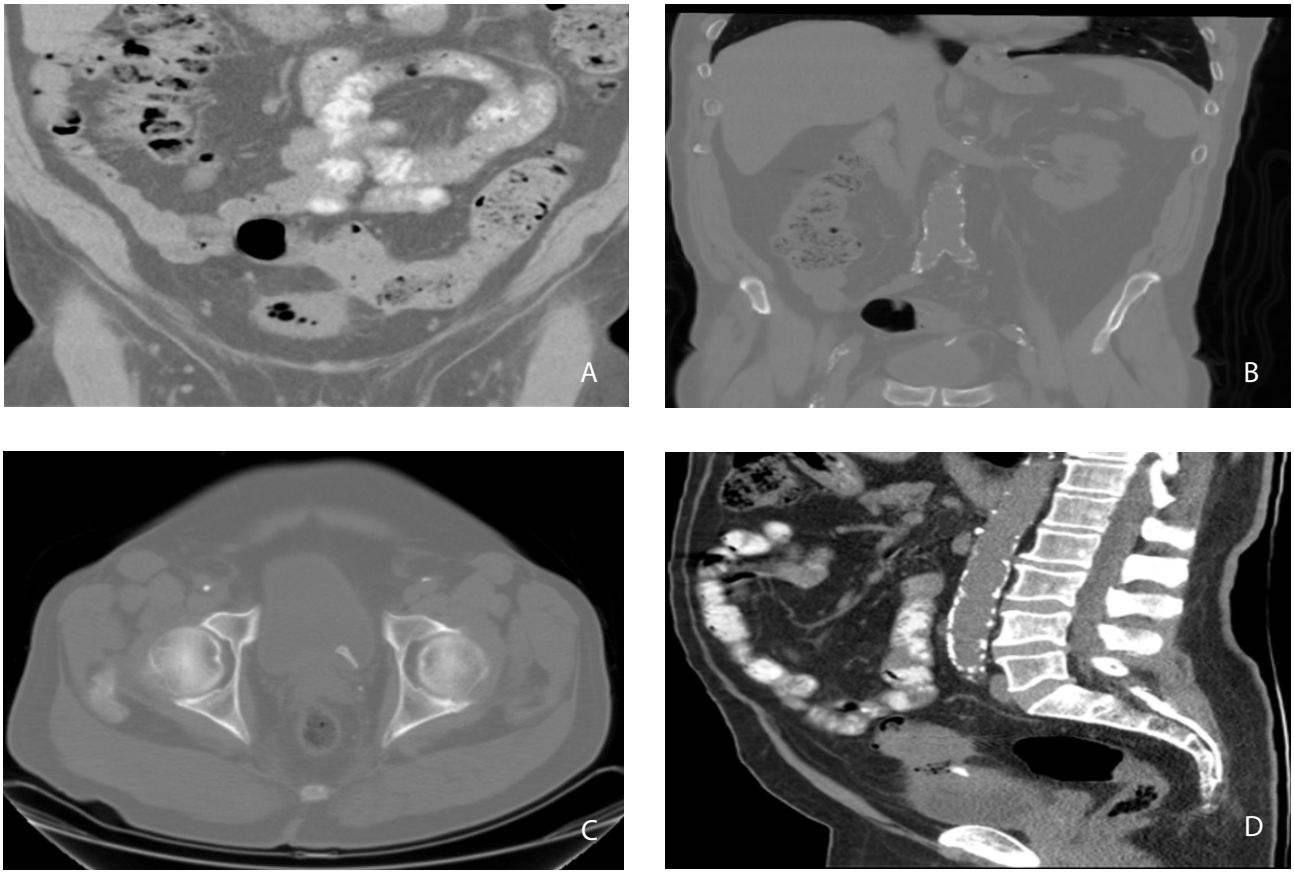

Figura 2. TC de abdomen. A nivel de la unión sigmoideo descendente zona focal de engrosamiento mural concéntrico, imágenes diverticulares asociadas y contacto con techo vesical aparentando fístula a ese nivel (A, B).
Imagen cálcica endovesical de 12 mm que impresiona cuerpo extraño, en proyección del meato ureteral izquierdo y neumaturia (C, D).

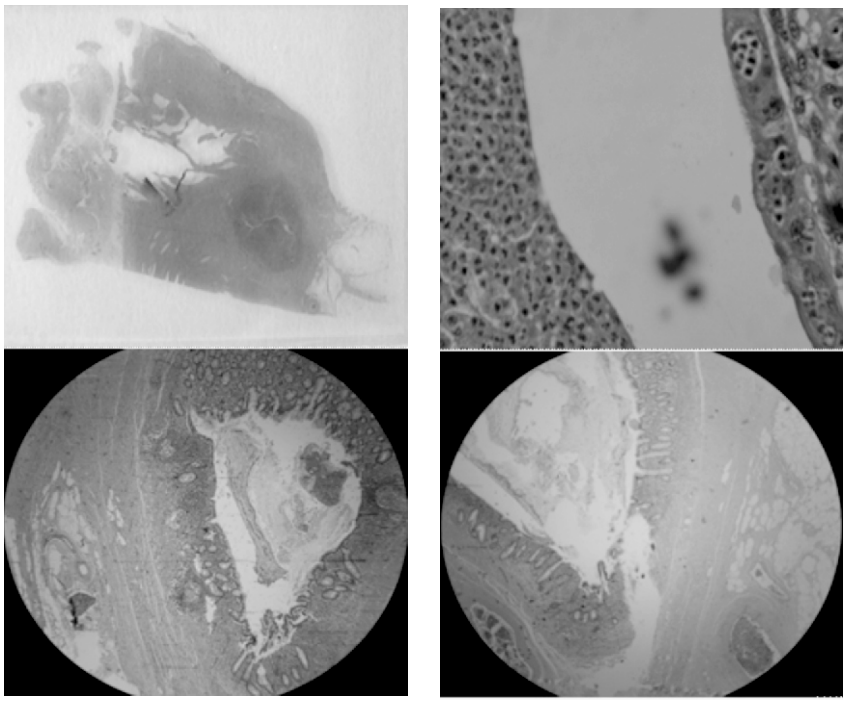

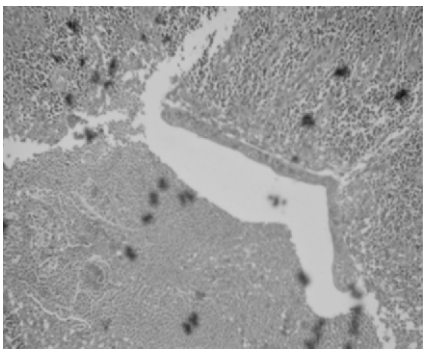

Figura 3. Fotos de la anatomía patológica

caso de confirmar el orificio vesical, es importante por el compromiso del trígono.

La ingestión de cuerpos extraños puede ocasionar perforación intestinal, siendo particularmente frecuente los huesos de pollo en ancianos desdentados[5-8].

Aun cuando es baja, la morbimortalidad sigue siendo un factor por considerar al decidir la cirugía en un tiempo, otra posibilidad es desfuncionalizar la fistula mediante colostomía y en segundo tiempo realizar la cirugía resectiva, esto permite mejorar el estado general del paciente[1,4].

CONCLUSIONES

Si bien son escasos los reportes presentados de fístula colovesical por cuerpo extraño, particularmente por hueso de pollo[5, 6]; consideramos que debe ser tenido en cuenta como diagnóstico diferencial ante la presencia de fístula colovesical o clínica sugerente.

BIBLIOGRAFIA

1. P. H. F. Wingartz, M. J. C. Torres, R. J. F. Peña. Fístulas colovesicales: observaciones para su manejo. Bol Consejo Mex Urol, 2003; 18:67-70.
2. G. Garcea, I Majid, C. J. Pattenden, et al. Diagnosis and management of colovesical fistulae; six-year experience of 90 consecutive cases. Colorrectal Dis 2006; 8(4):347-352.
3. J. S. Gruner, J. K. Sehon, L. W. Johnson. Diagnosis and management of enterovesical fistulas in patients with Crohn's diseases. Am Surg 2002; 68(8):714-9.
4. Bhanot Nitin, Lodha Ankur Wynberg Jason, et al. Diverticular colovesical Fistula presenting as Recurrent Epididymoorchitis. Infectius Diseases in Clinical Practice 2010; 16:122-123.
5. 3. D. Potter, D. Smith, A. J. Shorthouse. Colovesical fistula following ingestion of a foreign body. Br J Urol 1988; 81:499-500.
6. 4. N. J. Andrews, C. N. Hell, T. V. Taylor. Colovesical fistula caused by a chicken bone. Br J Urol 1988; 62:167.
7. S. F. Najjar, M. K. Jamal, J. F. Savas, et al. The spectum of colovesical fistula and diagnostic paradigm. Am J. Surg 2004; 188 (5):617-21.
8. T. Shinojima, F. Nakajima J. Koizumi. Eficacy of 3-D computed tomographic reconstruction in evaluacting anatomical relationships of colovesical fistula. Int Urol 2002; 9(4):230-2.