PERITONITIS BILIAR POR PERFORACIÓN VESICULAR ALITIÁSICA

Milagros Solana[1], Emiliano Mugianesi[1], Priscilla López[1], Miguel Ángel Statti (MACC)[1], Daniel Staltari (MAAC)[1]

RESUMEN

La peritonitis biliar es una causa rara de peritonitis y más aún por perforación espontánea de la vesícula en una vesícula alitiásica, sin inflamación aguda y con un vía biliar expedita.
Se describe caso de paciente de 87 años que presenta una peritonitis clínica, no evidenciada mediante ecografía abdominal o Tomografía de abdomen por lo que se
decide realizar una laparoscopía diagnóstica. En la cirugía se halla una peritonitis biliar observándose una vesícula con una zona de filtración en la pared con salida espontánea de bilis.
La colangiografía transcística intraoperatoria no evidenció dilatación ni litiasis biliar.
La colecistectomía, lavado y drenaje de la cavidad abdominal, fueron suficientes para una buena evolución.
En el informe anatomopatológico de la vesícula se informó focos de citoesteatonecrosis.
Si bien la peritonitis biliar es una patología muy rara cuando se produce por filtración vesicular a menudo se asocia a colecistitis y/o a litiasis vesicular o coledociana. En este caso se debió a una digestión de la pared vesicular por enzimas pancreáticas. El diagnostico se hizo dificultoso al no tener hallazgos patólogicos por imágenes, pero no se demoró la realización de la laparoscopía, la que permitió hacer el diagnóstico y solucionar el problema.
En conclusión el diagnóstico de peritonitis biliar es difícil, se debe tener un alto nivel de sospecha y no se debe retrasar en la toma de conducta

Palabras claves: Colecistitis alitiásica, Pancreatitis, Perforación vesicular, peritonitis biliar.

CASO CLÍNICO

Paciente de sexo femenino de 87 años con antecedente de apendicetomía convencional en la juventud consulta por cuadro de dolor abdominal de 6 días de evolución, difuso que se fue incrementando con el tiempo y se asoció a náuseas, vómitos, hiporexia y constipación. Luego el dolor se focalizo en fosa iliaca derecha.

La paciente se encontraba taquipneica, afebril, con el abdomen distendido, doloroso con defensa y sin reacción peritoneal. El laboratorio presentó Glóbulos Blancos: 12.600/l, Fosfatasa Alcalina: 233 UI/l, GOT:39 UI/l, GPT: 41, UI/l Bilirrubina Total: 2.49 mg/dl, Bilirrubina directa:1.81 mg/dl, Amilasa:120 UI/l.

Radiografía:
No neumoperitoneo. Íleo, radio-opacidad en hemiabdomen inferior (Fig. 1).

Ecografía:
Vesícula de paredes finas, alitiásica. VB: 0,4cm. Sin líquido libre intraabdominal (Fig. 2)

TAC:
Líquido libre perihepático, en parietocólico derecho y en Douglas.
Vesícula normal, alitiásica. Sin inflamación diverticular. (Fig. 3)
A pesar de solo encontrar como único dato positivo en las imágenes, liquido libre intra-abdominal , ante la persistencia de los síntomas peritoneales se decide realizar una laparoscopía diagnóstica.

Laparoscopía:
Los hallazgos intra-operatorios fueron abundante liquido libre en cavidad peritoneal con tinte bilioso. El estómago, el duodeno, el colon e intestino delgado se encontraban indemnes. Sobre cara anterior de la vesícula se encontró una placa infiltrada de bilis que permitía la salida de la misma hacia la cavidad peritoneal (Fig. 4).

Colangiografía intraoperatoria:
Se realiza una colangiografía intraoperatoria para descartar otro sitio de filtración biliar en el árbol biliar y descartar litiasis coledociana como fuente posible de hipertensión biliar.
Vía biliar de : 0.4cm , sin imágenes endoluminales ni otro sitio de fuga biliar (Fig. 5).

Cultivo líquido intrabdominal:
Regular cantidad de leucocitos, no se observan gérmenes. Cultivo negativo

[1] Servicio de Cirugía General. Hospital Privado de Comunidad. Córdoba 4545. (B7602CBM). Mar del Plata. Argentina.

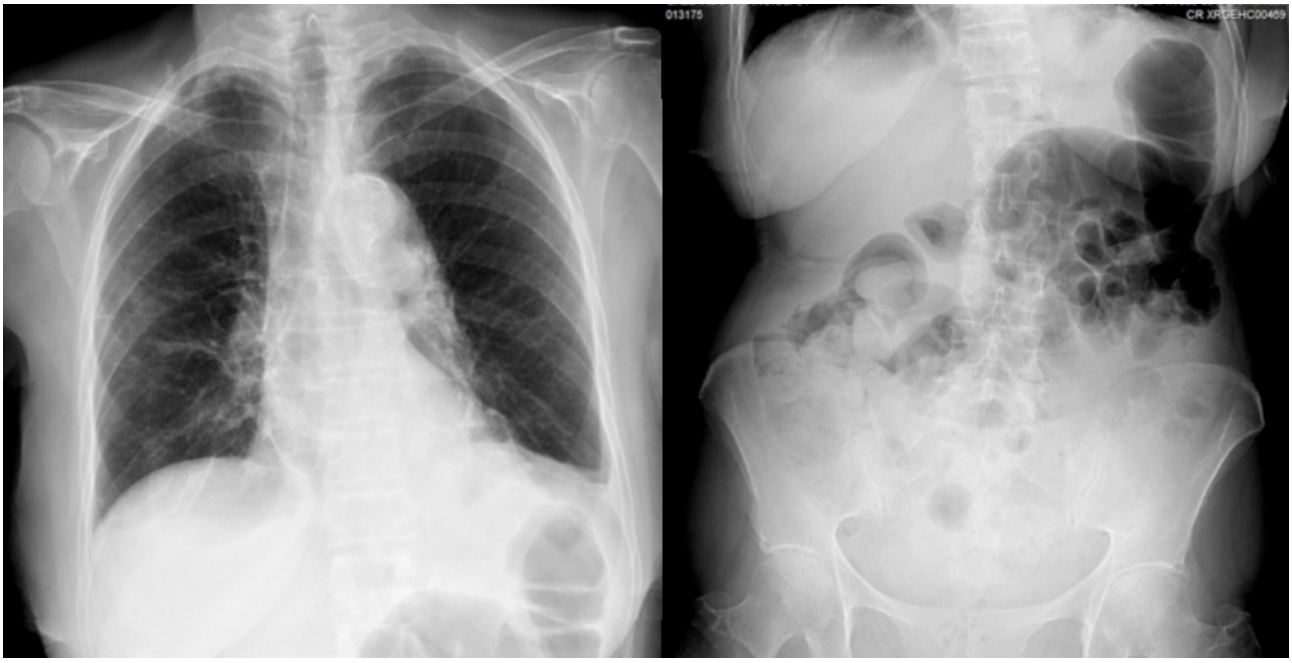

Figura 1. Radiografía.

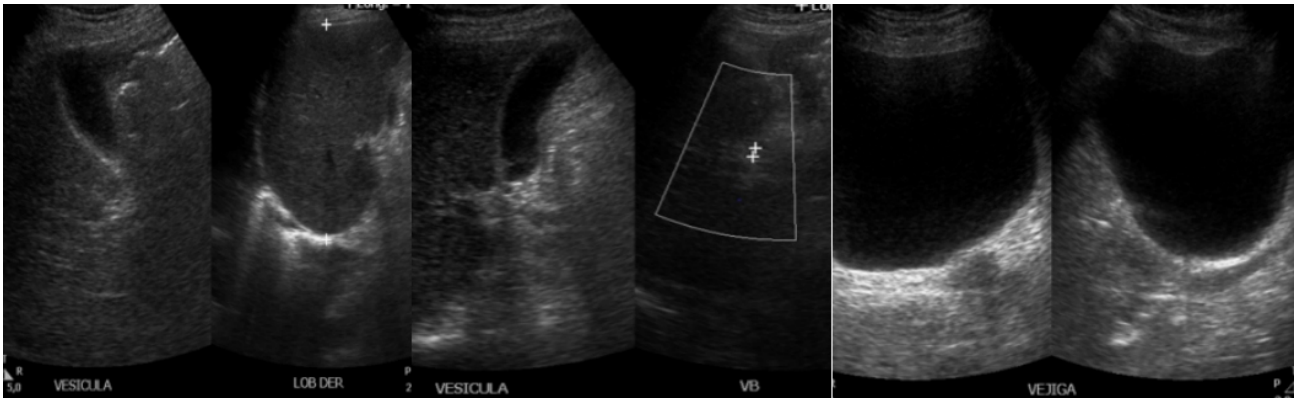

Figura 2. Ecografía.

Anatomía patológica:

Áreas de citoesteatonecrosis e inflamación del tejido adiposo perivesicular y subseroso. Inflamación crónica transmural.

DISCUSIÓN

Es un caso raro de peritonitis biliar desencadenado por la perforación de la vesícula biliar, la cual no presentaba signos de inflamación aguda ni litiasis vesicular ni coledociana asociada. La anatomía patológica informo focos de citoesteatonecrosis, sin presentar síntomas ni hallazgos de pancreatitis aguda.

Estevao - Costa et al clasificaron a la perforación de la vesícula biliar en espontánea, iatrogénica y traumática[1] y subdividen al grupo espontáneo en idiopático y secundario que incluye litiasis, inflamación, empiema, obstrucción congénita y anticoagulados[1]. Niemeier clasificó la perforación vesicular asocida a peritonitis generalizada como aguda o tipo I; al absceso pericolecístico con peritonitis localizada como subaguda o tipo II, y a la fístula colecistoentérica como crónica o tipo III[3]. La perforación de la vesícula biliar durante mucho tiempo ha sido reconocida como una causa de coleperitoneo[3] y corresponden al 3-15% de los pacientes con colecistitis y se asocia con una morbilidad y mortalidad significativas[7]. Su cuadro clínico y de diagnóstico por imagen son a menudo indistinguibles de los de la colecistitis aguda. Por lo tanto, el diagnóstico de perforación de la vesícula biliar rara vez se hace antes de la cirugía. Los hallazgos clínicos de nuestro caso: dolor abdominal difuso, defensa y

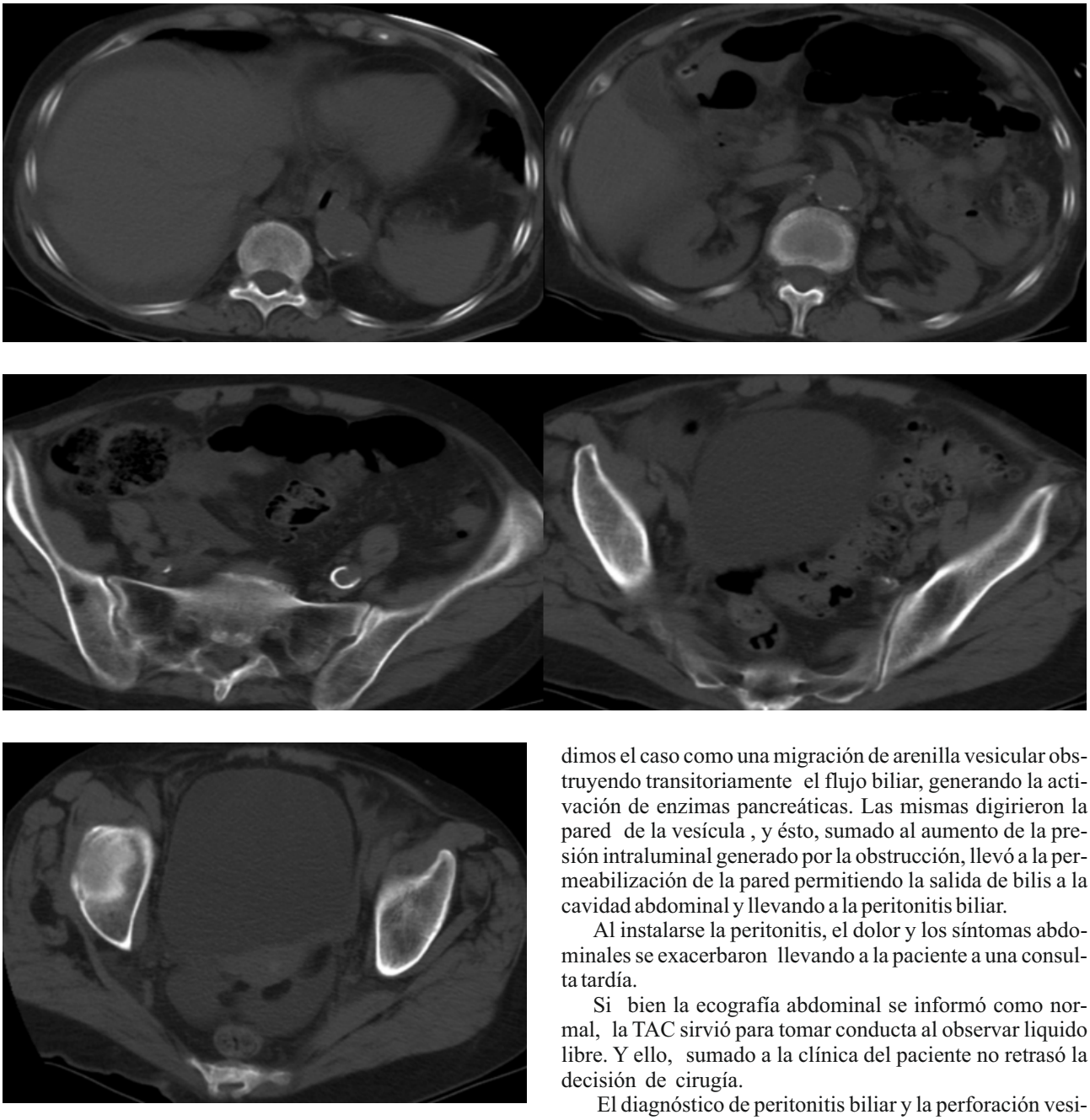

Figura 3. TAC.

reacción peritoneal son compatibles con el tipo I según Niemeier, lo cual hizo más difícil localizar el dolor y la etiología del mismo hasta luego de la intervención. La perforación vesicular también se produce en vesículas alitiasicas aunque mucho menos frecuente[4,5], en las llamadas colecistitis agudas alitiasicas. La colecistitis aguda alitiásica corresponde sólo al 5-10 % de los pacientes con colecistitis aguda[6]. Pero en nuestro caso tampoco hubo hallazgos de colecistitis aguda.

Ante la falta de hallazgos imagenológicos positivos (ecografía, TAC, Colangiografía) ni laparoscópicos con respecto a la causalidad de la perforación vesicular, entendimos el caso como una migración de arenilla vesicular obstruyendo transitoriamente el flujo biliar, generando la activación de enzimas pancreáticas. Las mismas digirieron la pared de la vesícula , y ésto, sumado al aumento de la presión intraluminal generado por la obstrucción, llevó a la permeabilización de la pared permitiendo la salida de bilis a la cavidad abdominal y llevando a la peritonitis biliar.

Al instalarse la peritonitis, el dolor y los síntomas abdominales se exacerbaron llevando a la paciente a una consulta tardía.

Si bien la ecografía abdominal se informó como normal, la TAC sirvió para tomar conducta al observar liquido libre. Y ello, sumado a la clínica del paciente no retrasó la decisión de cirugía.

El diagnóstico de peritonitis biliar y la perforación vesicular fue intraoperatorio, pero no asi de la causa de esta perforación ya que se realizó colangiografia intraoperatoria descartando litiasis coledociana, fuga biliar u otra causa de colestasis.

Cuando se busca sistemáticamente, la evidencia de reflujo pancreatobiliar se encuentra en casi todos los pacientes con colecistitis aguda, tanto litiásica y alitiásica [10]. Reflujos pancreatobiliares y biliopancreática son secundarios a varias de diversas condiciones patológicas en las vías biliares y en el páncreas, incluyendo colecistitis aguda y pancreatitis aguda, y no tienen anomalías anatómicas pancreaticobiliares como un requisito previo necesario[11].

CONCLUSIÓN

El diagnóstico de la perforación espontanea de la vesícula biliar debe ser considerada en pacientes ancianos que

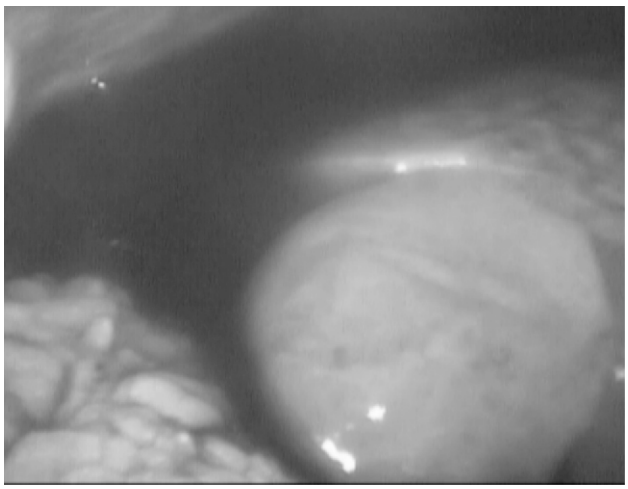

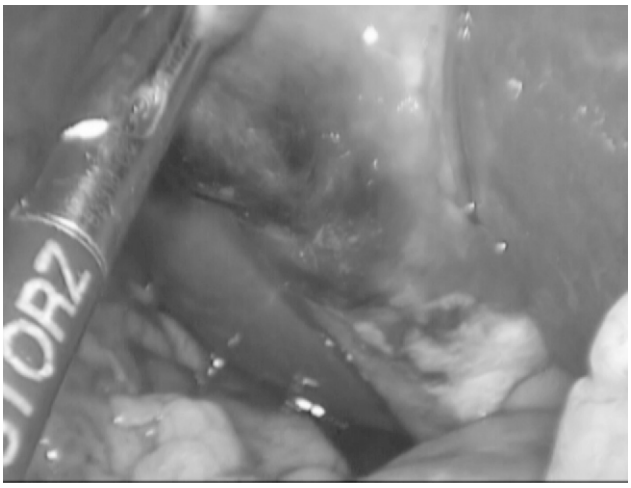

Figura 4. Laparoscopía.

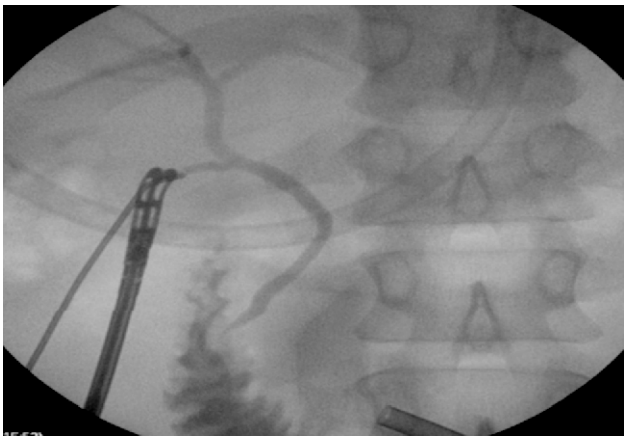

Figura 5. Colangiografía intraoperatoria.

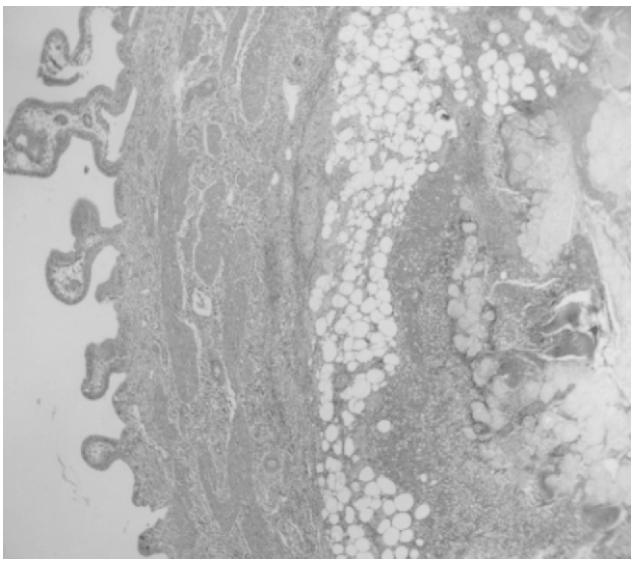

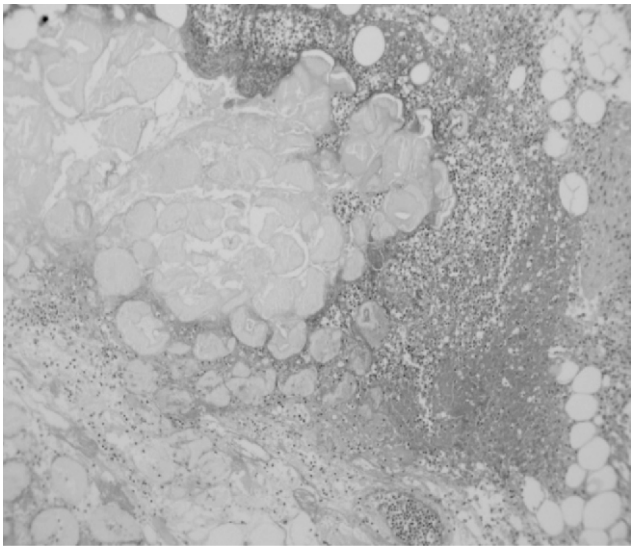

Figura 6. Anatomía patológica.

acuden a urgencias con síntomas y signos de peritonitis , incluso en ausencia de enfermedad vesicular preexistente. Y aunque los estudios de imágenes como la T.A.C. y la ecografía son una valiosa herramienta para el diagnóstico, la ausencia de hallazgos imagenológicos pero con clínica clara, no deben retrasar la intervención quirúrgica temprana ya que podría salvar la vida del paciente.

REFERENCIAS

1. Estevao-Costa J, Soares-Oliveira M, Lopes JM, et al. Idiopathic perforation of the gallbladder: a novel differential diagnosis of acute abdomen. J Pediatr Gastroenterol Nutr 2002;35:88–9.
2. Goenka U., Majumder S.,P. Banerjee .Spontaneous Perforation of acalculous gall bladder presenting as acute abdomen. The Journal of Emergency Medicine, Vol. 43, No. 4, pp. 637–640, 2012
3. Niemeier OW. Acute free perforation of the gall bladder. Ann Surg 1934; 99:922–4.
4. Wang AJ, Wang TE, Lin CC, et al. Clinical predictors of severe gall bladder complications in acute acalculous cholecystitis. World J Gastroenterol 2003;9:2821–3.
5. Babb RR. Acute acalculous cholecystitis: a review. J Clin Gastroenterol 1992;15:238–41. Howard R.Acute acalculous cholecystitis.AmJ Surg 1981;141:194–8.

6. Howard R.Acute acalculous cholecystitis.AmJ Surg1981;141:194–8.
7. Menakuru SR, Kaman L, Behera A, Singh R, Katariya RN. La gestión actual de las perforaciones de la vesícula biliar. ANZ J Surg. 2004; 74: 843-846
8. Ram Gopal Sharma , Sunder Goyal , Amit Mittal , Kiran Singhal. Spontaneous Perforation of Acalculous Gallblader: A Case Report. Indian J Surg. 2011 de agosto; 73 (4) : 316-317.
9. Rachele Rapetti , Elena Scaglia , Stefano Fangazio .Pancreatobiliary Reflux Resulting in Pancreatic Ascites and Choleperitoneum after Gallbladder Perforation . Case Rep Gastroenterol. 2008 Sep-Dec; 2(3): 433–438.
10. Beltran MA, Vracko J, Cumsille MA, Cruces KS, Almonacid J, Danilova T. Occult pancreaticobiliary reflux in gallbladder cancer and benign gallbladder diseases. J Surg Oncol. 2007;96:26–31.
11. Kamisawa T, Okamoto A. Biliopancreatic and pancreatobiliary refluxes in cases with and without pancreaticobiliary maljunction: diagnosis and clinical implications. Digestion. 2006;73:228–236.