TUMOR CARCINOIDE ENDOBRONQUIAL EN LA ADOLESCENCIA. A PROPÓSITO DE UN CASO

María Elisa Castro[1], Melanie Cortes[1], Camila Echevarría[1], Ananda Molina[1], Nicolás Nieto Arias[1], Florencia Pastor[1]

INTRODUCCIÓN

Los tumores pulmonares primarios son infrecuentes en pacientes menores de 15 años. La gran mayoría de las masas pulmonares son de origen no neoplásico, correspondiendo a procesos inflamatorios o malformaciones vasculares. Dentro de las neoplasias pulmonares, las metástasis son las lesiones predominantes[1]. Entre las neoplasias malignas primarias, el tumor carcinoide bronquial es el más frecuente.

Los tumores carcinoides del árbol traqueobronquial representan el 25% de todos los tumores carcinoides y el 1-2% de los tumores pulmonares primarios malignos. Se desarrollan a partir de las células de Kulchitzky, presentes en la mucosa bronquial[2].

El diagnóstico de las neoplasias primarias pulmonares frecuentemente es tardío, por su baja incidencia y la falta de sospecha clínica o por su presentación atípica. Los hallazgos radiológicos y tomográficos de los tumores pulmonares son muy proteiformes, según su estirpe y lugar de origen, y no son específicos en la mayoría de los casos, constituyendo habitualmente un gran desafío diagnóstico[3].

Se presenta el caso clínico de un paciente masculino de 18 años con antecedentes de neumonías a repetición y una opacidad retrocardíaca izquierda persistente durante 6 meses.

Palabras clave: carcinoide bronquial, tumores pulmonares en la edad pediátrica, tumor endobronquial

CASO CLÍNICO

Paciente masculino de 18 años con antecedentes de neumonías a repetición. Se presenta a la consulta en abril de 2013 con un cuadro de vías aéreas superiores y fiebre. En la radiografía (Rx) de tórax solicitada en dicha ocasión se informa una opacidad retrocardíaca izquierda (Fig.1). El cuadro se interpreta como una neumonía por lo que se lo trata con antibioticoterapia y tratamiento sintomático. Ocho meses después reconsulta por un sindrome febril prolongado con astenia, cefalea y rales finos en base pulmonar izquierda, momento en el cual se le solicita una nueva Rx de tórax. Ésta vuelve a informar la opacidad retrocardíaca izquierda, de bordes definidos y 49 x 57 mm, la cual permanecía sin cambios significativos respecto a la observada en

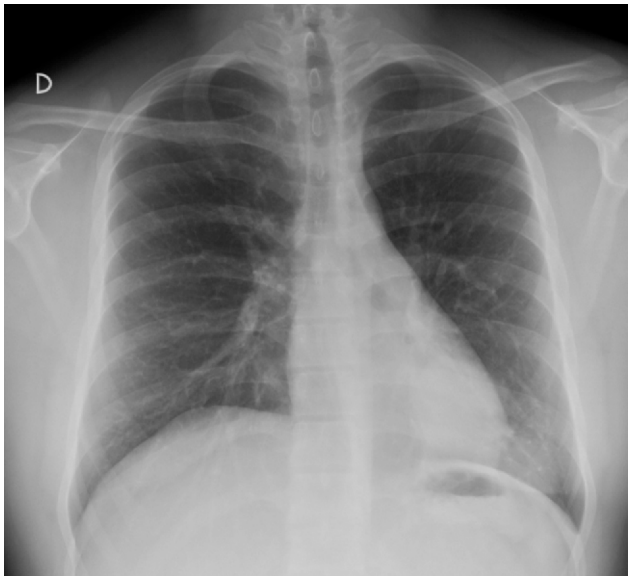

Figura 1. Rx anteroposterior (AP) de tórax del 06/04/2013. Se observa una opacidad retrocardíaca izquierda, ovoide y de bordes bien definidos.

Figura 2. Rx AP de tórax del 09/12/2013. Se observa la persistencia de la opacidad retrocardíaca izquierda, sin cambios respecto a la Rx previa.

[1]Servicio de Diagnóstico por Imágenes. Hospital Privado de Comunidad de Mar del Plata. (B7602CBM). Mar del Plata. Argentina.
Contacto: mariaelisacastro@hotmail.com

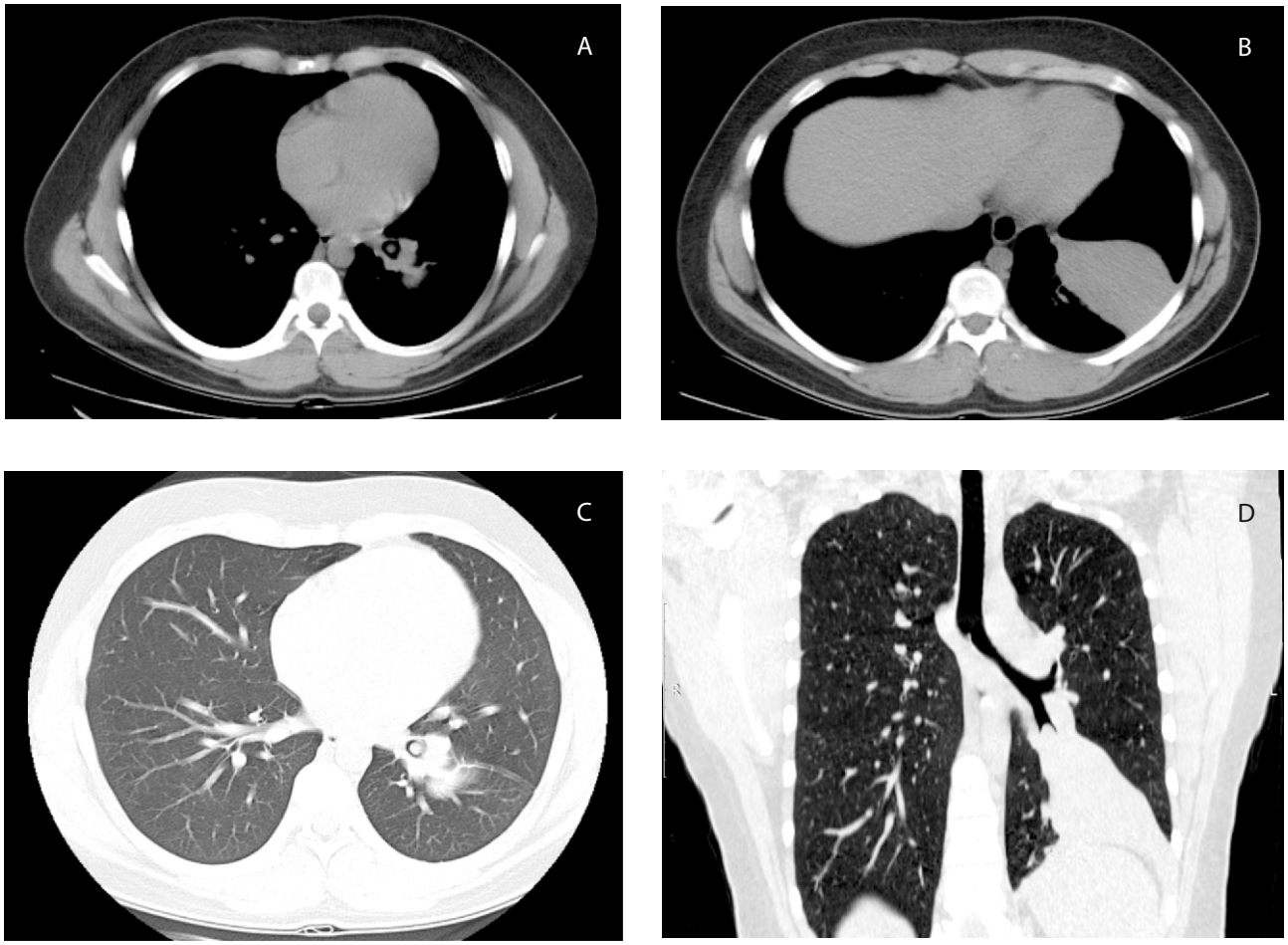

Figura 3. 3a y 3b: TC de tórax con ventana para mediastino. 3c: TC de tórax con ventana para parénquima pulmonar. 3d: TC de tórax con ventana para parénquima pulmonar, reconstrucción coronal. Se observa una imagen con densidad de partes blandas obstruyendo parcialmente la luz del bronquio del segmento anterior del lóbulo inferior izquierdo asociado a un efecto de masa de 7.5 x 5 cm. que abomba la cisura en proyección a dicho segmento.

la Rx de abril (Fig. 2). Dicho hallazgo motiva la realización de una tomografía (TC) de tórax para mejor caracterización de la lesión. Ésta reveló la presencia de una imagen con densidad de partes blandas, de 1 x 0.9 cm en la luz del bronquio del segmento anterobasal del lóbulo inferior izquierdo, al cual obstruía parcialmente, asociado a un efecto de masa de 7,5 x 5 cm que abombaba la cisura en proyección a dicho segmento, sugiriendo el diagnóstico de tumor endobronquial (Fig. 3 y Fig. 4a).

Con la sospecha de tumor carcinoide endobronquial por las imágenes, se realiza fibrobroncoscopia con toma de biopsia, cepillado y lavado bronquial, la cual confirma el diagnostico de tumor carcinoide bien diferenciado (Fig. 4b).

Se planteó la realización de lobectomía inferior izquierda, que durante el acto quirúrgico, debido a la presencia de márgenes inciertos en la biopsia por congelación, debió ampliarse y realizarse neumonectomia total.

La anatomía patológica reveló posteriormente un tumor carcinoide típico de 5 x 4.5 x 4 cm proyectado a 1.7 cm del bronquio fuente izquierdo, el cual englobaba e invadía el bronquio del lóbulo inferior, protruyendo en su luz y ulcerando focalmente su mucosa. El tumor no presentaba necrosis y el índice mitótico era de una mitosis por 10 campos de gran aumento. En el parénquima no tumoral había bronquiectasias y zonas de neumonitis obstructiva. Había 2/6 ganglios linfáticos del lóbulo inferior con compromiso tumoral (Fig. 5a y 5b).

Actualmente el paciente se encuentra asintomático, con un test de Ácido 5-hidroxi-indol acético dentro de los parámetros normales y una gammagrafía corporal total con octreotide en la cual no se observan zonas de captación patológica del radiofármaco.

DISCUSIÓN

El caso clínico presentado muestra el diagnóstico del tumor pulmonar primario maligno más frecuente de la edad pediátrica, el cual constituye un desafío para pediatras, neumonólogos y radiólogos debido a su baja incidencia y forma de presentación.

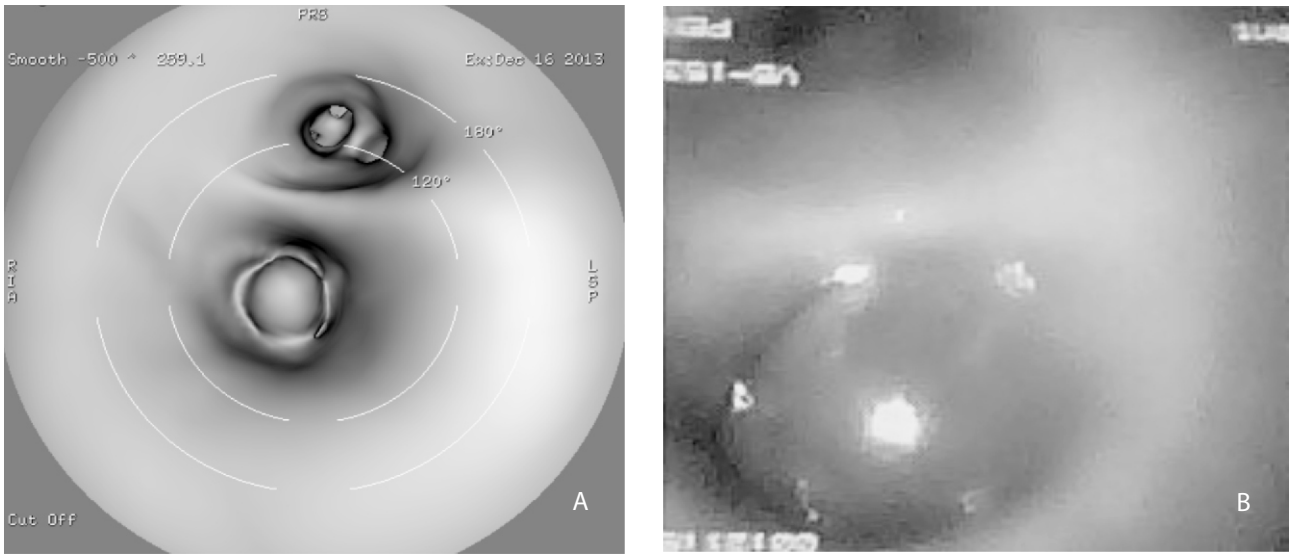

Figura 4. 4a: Reconstrucción de endoscopía virtual. 4b: Fibrobroncoscopía. Se observa en ambos casos la lesión obstruyendo parcialmente la luz del bronquio del segmento anterobasal izquierdo.

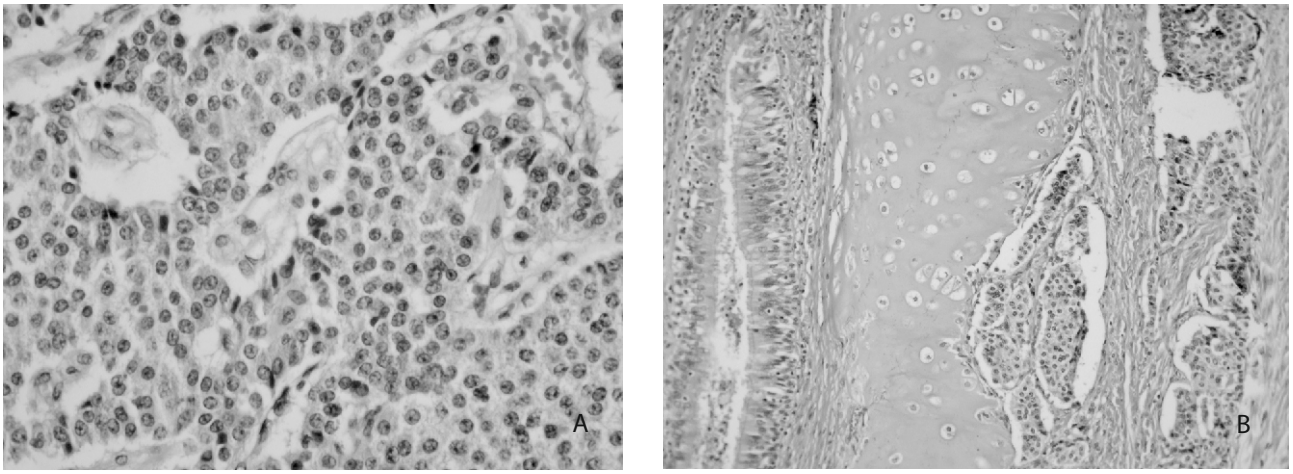

Figura5. 5a: Se observan nidos y cordones de células con escasa atipía y mitosis con citoplasmas basófilos y abundantes vasos (H-E X400). Fig. 5b: Pared bronquial con su revestimiento característico a la izquierda y cartílago invadido por nidos tumorales (H-E X250).

Incidencia y clasificación

Los tumores carcinoides bronquiales representan el 25 % de todos los tumores carcinoides y el 1-2 % de las neoplasias pulmonares. Es el tumor pulmonar maligno primario más frecuente de la edad pediátrica, principalmente en adolescentes[4].

Los carcinoides son tumores que provienen de las células endocrinas o de Kulchitsky que se encuentran normalmente en el epitelio bronquial.

En 1991 Travis et al. propusieron la clasificación de estos tumores, utilizada actualmente. Se aceptan cuatro tipos bien definidos: 1) carcinoide típico, 2) carcinoide atípico, 3) carcinoma neuroendocrino de células grandes, 4) carcinoma pulmonar de células pequeñas. Cerca del 10-20 % de los carcinoides son atípicos; el 80-90 % restante son carcinoides típicos[5].

Los tumores carcinoides, en su versión pulmonar, suelen afectar a los bronquios mayores; el 75% asientan en los hilios lobares, el 10% en los bronquios principales y el 15% en bronquios periféricos, correspondiendo la clínica y la exploración física a la de un proceso obstructivo bronquial[1].

Pueden presentar dos patrones de crecimiento: a) masa polipoide endobronquial, produciendo obstrucción segmentaria y la consiguiente atelectasia e infección; b) lesiones de tipo iceberg, de crecimiento preferentemente peribronquial, con invasión de la luz bronquial, ulceración de la mucosa y hemoptisis[3].

Presentación clínica

Comúnmente se presentan con tos, sibilancias y hemoptisis causados por la obstrucción bronquial, que dada su persistencia, plantean el diagnóstico diferencial con la aspira-

ción de un cuerpo extraño. Sin embargo, hasta un 25 % de los pacientes puede permanecer asintomáticos y los tumores ser encontrados accidentalmente. El síndrome carcinoide (sofocación, diarrea, dolor abdominal, broncoespasmo y lesiones valvulares cardiacas), en cuya patogenia está implicada la serotonina, no es frecuente en los carcinoides de origen bronquial. Pueden existir manifestaciones endocrinas como síndrome de Cushing, acromegalia o gigantismo pituitario por producción hormonal ectópica. Estas manifestaciones son más frecuentes en el adulto y cuando existen metástasis[1,6].

Las metástasis ocurren en un 15 % de los casos y usualmente involucran al hígado, hueso, glándulas suprarrenales y cerebro.

La broncoscopia establece el diagnóstico. El diagnóstico diferencial con el resto de tumores primarios se basa en el estudio histológico.

Tratamiento y pronóstico

Su potencial maligno es limitado, sin embargo, el tratamiento de elección es quirúrgico, con resección amplia de las zonas afectas. En carcinoides típicos intraluminales, se han comunicado buenos resultados mediante intervención broncoscópica[4].

Los tumores típicos, bien diferenciados, constituyen el 90% de los carcinoides. Su localización es predominantemente central, afectando a individuos más jóvenes y con un pronóstico favorable en la mayoría de los casos. Menos del 5% presentan metástasis ganglionares en el momento del inicio de la clínica. Tienen una supervivencia del 85 al 90% a los 10 años de su resección[3].

Hallazgos imagenológicos

Los hallazgos imagenológicos de los carcinoides típicos y atípicos son muy similares como para ser tratados separadamente.

Los carcinoides centrales se manifiestan como una masa hiliar o perihiliar, habitualmente bien definida, redondeada u ovoide, con bordes que pueden ser ligeramente lobulados y cuyo tamaño varía de 2-5 cm. Las calcificaciones excéntricas son visibles en un 30 %. En aproximadamente 20 % de los casos, el carcinoide bronquial puede manifestarse como un nódulo pulmonar solitario en la periferia del pulmón distal a un segmento bronquial[4,6].

A pesar de que la mayoría de los carcinoides son primariamente lesiones endobronquiales, éstos pueden extenderse en el parénquima pulmonar adyacente. Éstos tumores pueden contener un componente extraluminal dominante con una pequeña porción endoluminal (lesión iceberg)[8].

Cuando una lesión es lo suficientemente grande como para obstruir un bronquio, el atrapamiento aéreo o la hiperinsuflación puede producirse por un mecanismo valvular. Ocasionalmente, la retención de moco distal al tumor resulta en impactación mucoide (broncocele, mucocele) sin atelectasia.

Ambos tipos de tumores carcinoides pueden estar asociados a la presencia de adenopatías hiliares o mediastinales, debido a hiperplasia por neumonías recurrentes o por la presencia de metástasis a dichos niveles[4].

La radiografía de tórax puede demostrar el aumento homogéneo de la densidad de un lóbulo o segmento, asociado a la pérdida de volumen. En la Rx de tórax la impactación mucoide es vista como un área redonda u ovoide de aumento de la densidad[7].

Los tumores carcinoides tienden a ser vasculares y pueden demostrar intenso realce con la administración de contraste endovenoso, lo que es particularmente útil en distinguir la parte tumoral de las atelectasias obstructivas o el impacto mucoide[3].

En el PET-CT con FDG (tomografía por emisión de positrones-tomografía computarizada con 18F-fluorodeoxiglucosa) el tumor carcinoide ha reportado tener menos captación de la que se esperaría para los tumores malignos. Sin embargo, estudios recientes han reportado que los carcinoides pueden mostrar incremento en la captación de FDG de acuerdo a su actividad metabólica y potencial maligno, pero siempre más baja en comparación a otras neoplasias malignas intratorácicas[4].

Por lo tanto, la visualización de un tumor central que causa estrechamiento, deformación u obstrucción de un bronquio, y que presenta calcificaciones difusas o puntiformes, debería ser sugerente de carcinoide bronquial. El tumor carcinoide típico debería ser considerado en el diagnóstico diferencial del nódulo pulmonar solitario de lento crecimiento[9,10].

CONCLUSIÓN

Los tumores carcinoides endobronquiales, si bien son la neoplasia maligna primaria del pulmón de la edad pediátrica más frecuente, su diagnóstico es a menudo tardío, debido a su baja incidencia y forma de presentación solapada a neumonías recurrentes, lo que lleva a plantear el diagnóstico diferencial con la aspiración de un cuerpo extraño.

La presencia de consolidaciones que no resuelven con el tratamiento antibiótico deberían motivar la sospecha de lesión pulmonar subyacente y continuar su estudio, ya sea con TC de tórax con eventual contraste endovenoso o fibrobroncoscopía.

La visualización de un tumor central que causa estrechamiento, deformación u obstrucción de un bronquio, y que presenta marcado realce tras la administración de contraste endovenoso, debería ser sugerente de carcinoide bronquial.

AGRADECIMIENTOS

A la Dra. Lancelloti por dejarnos presenciar la fibrobroncoscopía para la toma de fotografías y al Dr. Zoppi por facilitarnos imágenes de la anatomía patológica.

BIBLIOGRAFÍA

1. Ucar ME, Ibañez O, Ferrari C, Pollono D. Tumores pulmonares en pediatría. Rev. chil. enferm. respir, 2012, 28: 199-211.
2. Neuroendocrine Tumors of the Lung: Clinical, Pathologic, and Imaging Findings. Semin Chong, Kyung Soo Lee, Myung Jin Chung, Joungho Han, O Jung Kwon, Tae Sung Kim. RadioGraphics, 2006, Vol.26: 41-57.
3. Cuervo Millán F. Tumor carcinoide bronquial. Medicina Interna - Neumología - UCI, Hospital Santa Clara E.S.E. - Clínica de Marly - Clínica Palermo.
4. Chang Min Park, Jin Mo Goo, Hyun Ju Lee, Min A Kim, Chang Hyun

Lee, Mi-Jin Kang. Tumors in the Tracheobronchial Tree: CT and FDG PET Features. RadioGraphics 2009, 29:55-71.
5. Mi-Young Jeung, Bernard Gasser, Afshin Gangi, Dominique Charneau, Xavier Ducroq, Romain Kessler, Elisabeth Quoix, Catherine Roy. Bronchial Carcinoid Tumors of the Thorax: Spectrum of Radiologic Findings. RadioGraphics 2002, 22: 351-365.
6. Tardío Torío E, Sánchez Sánchez E, Vila Torres J, Cusi Sánchez V, Morales Fochs L, Montaner Brunat A. Carcinoide bronquial: a propósito de un caso. An Esp Pediatr 1998; 49:171-173.
7. Jeung MY, Gasser B, Gangi A, et al. Bronchial carcinoid tumors of the thorax: Spectrum of radiologic findings. RadioGraphics 2002;22:351–365.
8. Travis WD, Linnoila RI, Tsokos MG, et al. Neuroendocrine tumors of the lung with proposed criteria for large-cell neuroendocrine carcinoma: an ultrastructural, immunohistochemical, and flow cytometric study of 35 cases. Am J Surg Pathol 1991;15:529–553
9. Nessi R, Basso Ricci P, Basso Ricci S, Bosco M, Blanc M, Uslenghi C. Bronchial carcinoid tumors: radiologic observations in 49 cases. J Thorac Imaging 1991; 6:47–53.
10. Magid D, Siegelman SS, Eggleston JC, Fishman EK, Zerhouni EA. Pulmonary carcinoid tumors: CT assessment. J Comput Assist Tomogr 1989; 13:244–247.