# ENFERMEDAD DE GAUCHER. DIAGNOSTICO HISTOLÓGICO.

Conrado Zanardi[1]

## INTRODUCCION

La enfermedad de Gaucher es la más frecuente de las enfermedades de almacenamiento o de depósito lisosomal, entre las que se encuentran las esfingolipidosis, la mucopolisacaridosis, las enfermedades por depósito de glucógeno, la glucoproteinosis y los defectos en el procesamiento y transporte de las hidrolasas ácidas.

Fue descripta por primera vez en 1882 por el francés Philippe Gaucher durante su tesis doctoral como una neoplasia de células claras que infiltraba el bazo[1]. Ochenta años después se descubrió la base bioquímica y recién en 1980 el defecto genético característico de la enfermedad[2,3].

La enfermedad está causada por mutaciones en el gen que codifica para la glucocerebrosidasa lisosomal (ß-glucosidasa) localizado en el cromosoma 1 (1q21)[4]. Existen diferentes tipos de mutaciones, hay más de 200 descriptas, que van a determinar la gravedad y el fenotipo del cuadro clínico. Éste se divide en tres tipos según la signos y síntomas de la enfermedad[5,6].

El tipo 1, el más frecuente (99% de los casos), se define por no tener síntomas neurológicos y pocas o ausentes manifestaciones clínicas. El diagnóstico generalmente se hace en la adultez al descubrir células de Gaucher, en una biopsia de médula ósea realizada por una trombocitopenia sin origen claro. Cuando hay sintomatología, el paciente se presenta con dolor y distensión abdominal debido a la hepatoesplenomegalia. Puede observarse también compromiso óseo con ensanchamiento anormal en la parte distal del fémur (en matraz de Erlenmeyer), osteopenia con fracturas patológicas debido a la reducción de la masa ósea y osteonecrosis por oclusión vascular.

En los tipos 2 y 3 son característicos los síntomas neurológicos: convulsiones, demencia, apraxia oculomotora, estrabismo, retroflexión de la cabeza y cierto grado de retardo mental.

El tipo 2 es una enfermedad fulminante con trastornos neurológicos severos que causan la muerte en los primeros 18 meses de vida.

El tipo 3 o forma juvenil se caracteriza por un comienzo más tardío que el de tipo 2 y un curso clínico prolongado.

La enfermedad se hereda de forma autosómica recesiva, y es frecuente entre la población judía (askenazí) y en la provincia sueca de Norrbotten[7].

El diagnóstico de certeza se realiza mediante la determinación serológica de la actividad de la B-glucosidasa leucocitaria, que es simple y confiable. Ésta puede estar ausente o ligeramente disminuida[8].

El estudio histológico de la biopsia de médula ósea permite realizar un diagnóstico preciso cuando la enfermedad es un hallazgo, pero no ante el planteo de diagnósticos diferenciales[9].

## CUADRO CLÍNICO

Se presenta una mujer de 19 años de edad, cursando la quinta semana de embarazo, con historia de pancitopenia leve a moderada y esplenomegalia de varios años de evolución. Luego de descartar patologías inmunológicas, defectos de membrana eritrocitaria, hemoglobinopatías y alteraciones metabólicas, se decide la realización de una punción biopsia de médula ósea.

La biopsia mostró una infiltración intersticial del parénquima medular por células de citoplasma amplio, azulado grisáceo con estriaciones transversales que dan la apariencia de "bollo de papel" (Figura 1 y 2). Posteriormente se realizó el análisis serológico de la glucosidasa leucocitaria, que confirmó el diagnóstico histológico de enfermedad de Gaucher, de tipo 1.

## DISCUSIÓN

Debido al defecto en la glucocerebrosidasa lisosomal, son las células del sistema fagocítico mononuclear, en particular los histiocitos del bazo, de los ganglios linfáticos y de la médula ósea, los que van a sufrir cambios morfológicos y producir las manifestaciones clínicas de la enfermedad. También están comprometidos las células de Kupffer en el hígado, los osteoclastos en el hueso, la microglia del sistema nervioso central, los macrófagos alveolares en el pulmón y los histiocitos del tracto gastrointestinal, genitourinario y peritoneal.

La acumulación intracelular de los glucocerebrósidos generan en los histiocitos un citoplasma amplio, azulado grisáceo con estriaciones que dan la apariencia de bollo de papel. La correcta identificación de estas células (células de Gaucher), permite realizar el diagnóstico histológico de la enfermedad[10].

El diagnóstico diferencial se debe hacer con otras enfermedades de acumulación como la enfermedad Niemman-Pick, la enfermedad deTay-Sachs y la enfermedad de Pompe.

En la enfermedad de Niemman-Pick, por deficiencia de la esfingomielinasa, se acumula esfingomielina en el citoplasma de los macrófagos, que se ven como pequeños glóbulos del mismo tamaño que dan la apariencia de una mora (mulberry).

[1]Servicio de Patología. Hospital Privado de Comunidad de Mar del Plata. (B7602CBM). Mar del Plata. Argentina.

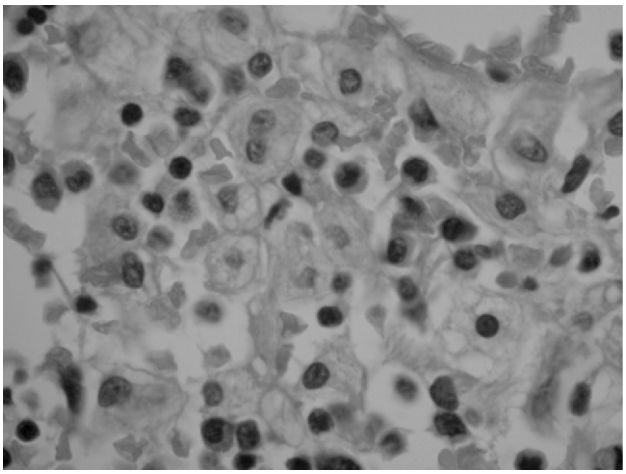

**Figura 1.** Se observa un infiltrado intersticial de la médula ósea por histiocitos de citoplasma amplio.

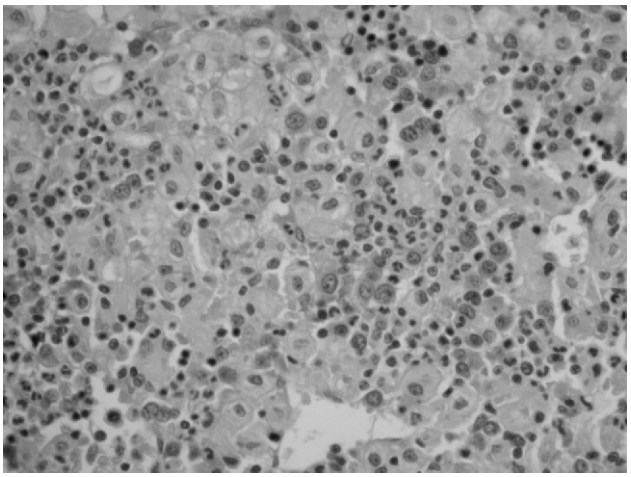

**Figura 2.** Las células de Gaucher muestran el típico citoplasma con estriaciones.

En la enfermedad de Tay-Sachs hay deficiencia de Hemoaminidasa A, con acumulación de gangliósidos GM2 en forma de vacuolas en los macrófagos del corazón, el hígado y el bazo.

Mientras que en la enfermedad de Pompe por deficiencia de la maltasa ácida, se observa una acumulación intracelular de glucógeno en los hepatocitos y las células musculares, respetando a la médula ósea.

## BIBLIOGRAFÍA


1. Gaucher PCE (1882). De l'epithelioma primitif de la rate, hypertrophie idiopathique de la rate sans leucemie [academic thesis]. Paris, France.
2. Brady RO, Kanfer JN, Shapiro D (1965). "Metabolism of glucosylceramidase. II. Evidence of an enzymatic deficiency in Gaucher's disease". Biochem. Biophys. Res. Commun. 18 (2): 221–5.
3. Jmoudiak M, Futerman AH. Gaucher disease: pathological mechanisms and modern management. Br J Haemtol. 2005;129:178–188.
4. Beutler E, Beutler L, West C. Mutations in the gene encoding cytosolic beta-glucosidase in Gaucher disease. J Lab Clin Med. 2004 Aug;144(2):65-8.
5. Beutler E. Gaucher's disease. Blood Rev. 1988 Mar;2(1):59-70.
6. Elstein D, Abrahamov A, Hadas-Halpern I, Zimran A. Gaucher's disease. Lancet. 2001;358:324–327.
7. Beutler E, Nguyen NJ, Henneberger MW, et al. Gaucher disease: gene frequencies in the Ashkenazi Jewish population. Am J Hum Genet. 1993;52:85-88.
8. Grabowski GA, Dinur T, Osiecki KM, Kruse JR, Legler G, Gatt S. Gaucher disease types 1, 2, and 3: differential mutations of the acid beta-glucosidase active site identified with conduritol B epoxide derivatives and sphingosine. Am J Hum Genet. 1985 May;37(3):499-510.
9. Zimran A, Altarescu G, Rudensky B, Abrahamov A, Elstein D. Survey of hematological aspects of Gaucher disease. Hematology. 2005;10:151–156.
10. Lysosomal storage diseases. In: Hoffbrand AV, Pettit JE, eds. Color Atlas of Clinical Hematology. 3rd ed. St Louis, Mo: Mosby; 2000:303–307.