MANEJO CONSERVADOR EN TUMOR DE OVARIO BORDERLINE. A PROPÓSITO DE UN CASO

Atilio Bacigaluppi[1], Mariana Palacios[1], Barbara Cabral[1]

INTRODUCCIÓN

Los tumores de ovario borderline representan el 10-20 % de todos los tumores epiteliales de ovario[1,3]. Histológicamente se caracterizan por hiperplasia epitelial con seudoestratificación, estructura desflecada cribiforme y micropapilar, atipía nuclear y actividad mitótica incrementada, agrupaciones celulares aisladas y ausencia de invasión del estroma[1,4]. Estos pueden ser clasificados como serosos, endometroides, de células claras o tumor de Brenner[1]. Aunque es poco frecuente pueden producir implantes metastáticos, estos implantes se subdividen en formas no invasivas e invasivas. El ultimo grupo tiene mayor probabilidad de desarrollar enfermedad proliferativa progresiva en cavidad peritoneal, que a veces desemboca en obstrucción intestinal y muerte[2].

La FIGO (Federación internacional de ginecología y obstetricia) y la OMS (Organización mundial de la salud) hacen énfasis en que el diagnóstico de los tumores bordeline debe basarse sólo en el tumor primario, independientemente de la histopatología de cualquier metástasis fuera del ovario1. Esto contradice el principio patológico general de estadificar un tumor en base a su peor área. Por lo tanto, si hay implantes peritoneales invasores de un tumor primario de ovario borderline, este tumor se clasifica como borderline aunque en realidad estos implantes se comportaran como un cáncer invasor.

Las características micropapilares se presentan en un 10- 15 % de los tumores serosos bordeline, estas características aumentan la probabilidad de implantes y de recurrencia[4].

Generalmente se presentan en pacientes menores de 40 años, y la frecuencia más alta de estos se produce entre los 15 a 29 años de edad. Por lo tanto, la enfermedad afecta con frecuencia a las mujeres con deseo de preservar el potencial de reproducción[4].

El 25 al 50% de los tumores serosos borderline son bilaterales, por lo cual tienen marcada importancia en este grupo etario[1].

Los tumores borderline se presentan habitualmente en estadios más tempranos que los tumores epiteliales invasores, el 75 % son diagnosticados en estadio I[4]. El riesgo de recurrencia después de la cirugía conservadora varía de 7 a 30 %, y las recurrencias suelen mostrar la histología borderline. La quistectomía ovárica parece estar asociada con un mayor riesgo de recurrencia que la salpingooforectomía respectivamente (23% versus 7 %), sobre todo si los márgenes son positivos. El riesgo de recaída en el ovario contralateral es mayor en las mujeres con enfermedad en estadio avanzado[4].

PRESENTACIÓN DEL CASO

Paciente de 27 años de edad sin antecedentes clínicos de jerarquía. Tabaquista de 20 cigarrillos/día. Sin antecedentes quirúrgicos. Antecedente familiar de tía materna con cáncer de mama.

Antecedentes ginecoobstétricos: ciclos menstruales regulares, menarca a los 14 años, sexualmente activa, sin método anticonceptivo, nulípara, deseos de fertilidad futuros.

Consulta a la guardia por constipación de 3 días de evolución y dolor en fosa ilíaca izquierda. Al examen físico se palpa masa abdominal de 20 x 20 cm que ocupa todo el abdomen. Refiere tener dicha masa desde hace 4 años sin cambios pero que no consultaba por fobia a las agujas. Al examen ginecológico genitales externos y especuloscopía normales para la edad, al tacto vaginal bimanual se caracteriza masa abdominopélvica.

Se realiza ecografía abdominal en donde se observa en pelvis gran efecto de masa de 17 cm, de aspecto quística con proyecciones papilares en su pared: masa anexial. En la ecografía transvaginal se visualiza útero de 70 x 48 x 46 mm, miometrio homogéneo, útero en anteversoflexión. Endometrio de 6 mm. No se logra correcta visualización de anexo izquierdo, en íntimo contacto con el útero y por encima del mismo se observa imagen econegativa de bordes netos de 19 x 17 x 20 cm con prolongaciones papilares en su interior (patología anexial izquierda?). Ovario Derecho de 45 mm x 27 mm. Ecoestructura conservada. Douglas libre. CA 125: 275,10 UI/ml. (CA 125 valor normal: 1-35 UI/ml)

Se realizó salpingooforectomia izquierda con congelación intraoperatoria, que anatomía patológica informó, tumor de ovario de bajo potencial maligno. En diferido el lavado peritoneal se informa como negativo para células neoplásicas. El diagnostico anatomopatológico de ovario izquierdo fue tumor bordeline seroso (tumor seroso proliferativo atípico) compuesto por estructuras papilares ramificadas que presentan focos de microinvasión. No se observa compromiso de la superficie ovárica. Trompa de Falopio izquierda sin alteraciones patológicas.

Se realizó un control al mes postoperatorio en el cual se solicita CA 125 que fue de 15,15UI/ml. Se sugiere búsqueda de embarazo luego de 4 meses de anticoncepción oral. A los 6 meses concurre a control y se le solicita nuevo dosaje de

[1] Servicio de Ginecología y Obstetricia. Hospital Privado de Comunidad de Mar del Plata. (B7602CBM). Mar del Plata. Argentina.
Contacto: Palacios Mariana: marudoc10@hotmail.com

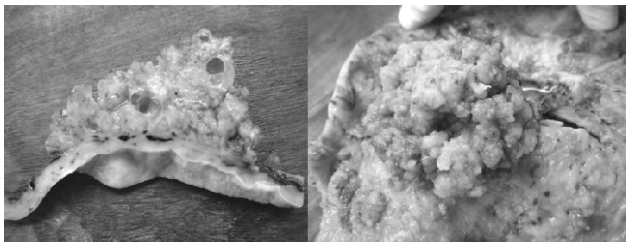

Figura 1. Imágenes macroscópicas de la formación papilar de 5 x 4,5 cm hallada en la superficie interna de ovario quístico.

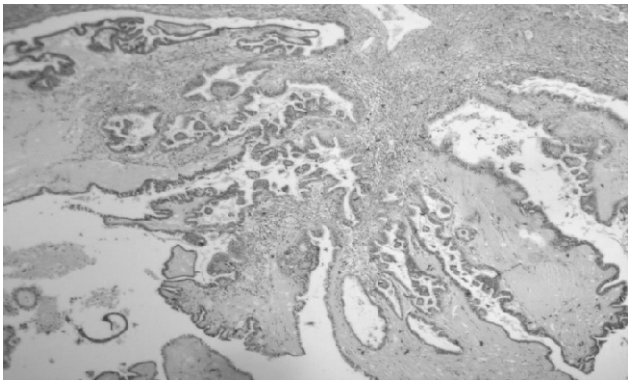

Figura 2. Imágen microscópica a bajo aumento (10X) en donde se observan áreas papilares ramificadas y estructura desflecada cribiforme y micropapilar en cuadrante superior izquierdo.

CA 125 con valor de 7,37 UI/ml y ecografía transvaginal que informó útero de 71 x 43 x 38 mm, miometrio homogéneo, en anteversoflexión, endometrio de 2,1 mm. No se visualiza ovario izquierdo. Ovario derecho de 36 x 27 mm, en el cual se observan varias imágenes econegativas de bordes netos menores de 10 mm de diámetro. Douglas libre. Se realiza rutina preconcepcional dentro de parámetros normales. Se sugiere iniciar búsqueda de embarazo.

CONCLUSIÓN

Los tumores borderline generalmente tienen un buen pronóstico ya que la mayoría de estos son diagnosticados en estadios iniciales, el pico máximo de incidencia coincide con el grupo etario de mayor ventana reproductiva (15-29 años) y pueden ser tratados con cirugía conservadora en mujeres que desean preservar su fertilidad. Las mujeres que se sometieron a cirugía conservadora de la fertilidad están en riesgo de enfermedad recurrente o progresiva. Muchos investigadores creen que la presencia de implantes peritoneales invasivos se asocia con un peor pronóstico. Estos pacientes tienen un mayor riesgo de enfermedad persistente / recurrente. Otros posibles factores de riesgo para la recurrencia incluyen la edad aumentada al momento del diagnóstico, elevado CA 125 preoperatorio, y la histología micropapilar.4 Según la base de datos del National Cancer Institute el pronostico de supervivencia en el seguimiento a los 5 y a los 10 años fue:

Estadio I – 99 and 97 % respectivamente.
Estadio II – 98 and 90 % respectivamente.
Estadio III – 96 and 88 % respectivamente.
Estadio IV – 77 and 69 % respectivamente[7].

La anexohisterectomia se recomienda en general para mujeres que no estén buscando embarazo, en estadio avanzado de enfermedad o que hayan concluido su deseo de paridad.

AGRADECIMIENTOS

Al Dr. Conrado Zanardi por las imágenes macro y microscópicas.

BIBLIOGRAFÍA

1 Piver MS. Oncológica ginecológica. 2da edición en español. Marbán Libros, Madrid 2000; 1: 12-13.
2 Berek JS, Hacker NF. Oncología ginecológica 5ta edición. Wolters Kluwer , Lippincott Williams y Wilkins, Philadelphia 2010; 11:442-458.
3 Jeon Yeol P, Dae Young K, et al. Surgical management of bordeline ovarian tumors: The role of fertility-sparing surgery 2009; 113: 75-82.
4 Zanetta G, Rota S, et al. Behavior of bordeline tumors with particular interest to persistente, recurrence, and progresión to invasive carcinoma: a prospective study. J Clin oncol. 2001; 19: 2658.
5 Berek J. Ginecologia de Novak. 14a edición Española. Wolters Kluwer , Lippincott Williams y Wilkins. 35: 1517-1520.
6 Patrono MG, Minig L, Diaz-Padilla I, Romero N, Rodriguez Moreno JF, García J. Borderline tumours of the ovary, current controversies regarding their diagnosis and treatment. E cancer medical science, Diciembre 2013.
7 Lee-may Chen, Jonathan S. Berek. Ovarian tumors of low malignant potential. Up to Date. Literature review current through: Apr 2014.