QUISTE MESENTÉRICO GIGANTE: RESOLUCIÓN LAPAROSCÓPICA. REPORTE DE CASOS

Priscilla Vanesa López[1], Cristian Ferreyra[1], Emiliano Mugianesi[1], Emilio Ricci[1], Silvina Martino[1], Marcelo Córdoba[1], José Alvarado Figueroa[1], Leandro Ugolini[1], Juan Carlos Cannesa Barbat[1], Matías Turchi[1], Daniel Staltari[1], Miguel Angel Statti[1], Ingrid Rechiman[1], Ignacio Herrando[1]

Palabras claves: Quiste mesentérico, masa quística abdominal, mesenterio.

INTRODUCCIÓN

Los quistes mesentéricos presentan una incidencia poco frecuente, se estima un caso por cada 100.000 a 250.000 ingresos hospitalarios en adultos.

Fueron descritos por primera vez por Benevieni en 1507[1]. En 1883 Pean desarrolló la marsupialización de un quiste mesentérico[1], y en 1993 Mackenzie reportó la primera resección laparoscópica exitosa de un quiste mesentérico[2, 3]. Liew et al. hacen referencia hasta 1994 de poco más de 800 casos publicados en la literatura.

La incidencia: Mujer/Hombre: 2/1. Se ha descripto su incidencia más alta en la cuarta década de la vida[4, 5]. De origen múltiple, generalmente linfático o mesotelial. En su mayoría de características benignas, pero se ha descripto 3% de casos de malignidad[1,4]

Pueden localizarse desde duodeno a recto siendo más frecuentes en el mesenterio del intestino delgado 50-67%[1,7] y en el mesocolon 24- 37%

Aproximadamente el 50% cursa de forma asintomática, la mayoría como hallazgo intraoperatorio y si se presenta de forma sintomática el dolor abdominal leve y difuso es la manifestación clínica más frecuente. Otras manifestaciones dependen del tamaño, la localización o las posibles complicaciones (un tercio de los pacientes) las cuales se presentan como abdomen agudo (hemorragias intraquísticas, vólvulo, infección, invaginación o ruptura)[6,4].

Su diagnóstico es mediante imágenes: Ecografía abdominal, Tomografía axial computada o Resonancia Nuclear Magnética[1,2].

Su resolución es quirúrgica con resección completa del mismo ya que se han descripto recidivas en su resección parcial.

El objetivo de la siguiente presentación es mostrar la resolución de 2 casos de esta patología infrecuente tratados en el Hospital Privado de Comunidad de Mar del Plata y la resolución laparoscópica que se efectuó en ambas oportunidades:

[1] Servicio de Cirugía General. Hospital Privado de Comunidad. Córdoba 4545. (B7602CBM). Mar del Plata. Argentina.

CASO CLÍNICO 1

Paciente de sexo femenino de 35 años de edad, sin antecedentes clínicos ni quirúrgicos de relevancia, presenta como hallazgo en una cesárea una gran masa quística abdominal.

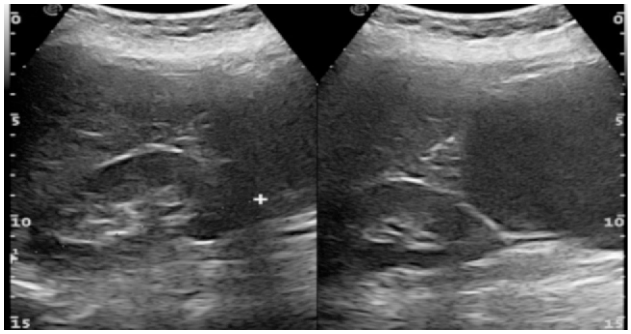

Figura 1. Gran imagen anecogénica de paredes finas de 17 cm adyacente al polo inferior del riñón derecho.

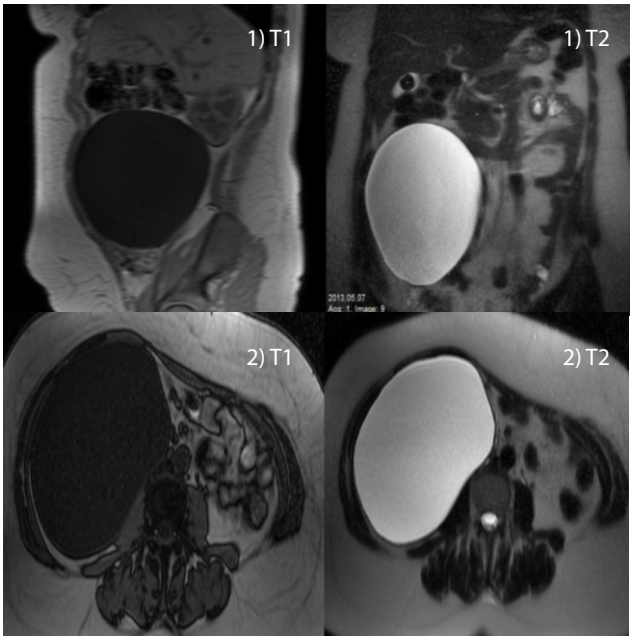

Figura 2. Imagen de 17 x 14 cm de paredes finas en flanco derecho hipointensa en T1 e hiperintensa en T2, que impresiona retroperitoneal y en íntima relación con polo inferior de riñón derecho.

En control post operatorio por consultorio externo se solicita ecografía abdominal (figura 1).

Paciente que se presentaba asintomática y al examen físico un abdomen levemente asimétrico a predominio derecho

Se decide realizar Resonancia nuclear magnética de abdomen (1) corte sagital (2) corte coronal (figura 2).

Ante estos hallazgos, se decide resolución quirúrgica por vía laparoscópica en la que se constata quiste mesentérico gigante, se inicia liberación de adherencias con Bisturí Armónico, punción y aspiración del quiste gigante, obteniéndose 1500 ml de liquido citrino; posteriormente se realiza liberación completa de sus adherencias a peritoneo y se culmina con extracción del mismo por trócar de 10 mm umbilical.

Anatomía patológica: Cistoadenoma mucinoso.

Paciente con buena evolución post operatoria, alta a las 24 hs.

CASO CLÍNICO 2

Paciente de sexo masculino de 34 años de edad, sin antecedentes patológicos.

Consulta por presentar distensión abdominal, dispepsia e hiporexia de un mes de evolución aproximadamente.

Al examen físico presenta un abdomen distendido y asimétrico.

Se realiza Tomografía axial de abdomen (Figura 3)

Se solicita Arco 5 de caprón para descartar hidatidosis , el cual es negativo

Se realiza Resonancia Nuclear Magnética de abdomen, corte sagital (1), corte coronal (2) (Figura 4).

Ante estos hallazgos y clínica del paciente se decide resolución quirúrgica laparoscópica, en la que se observa gran tumor quístico que se ubica desde la raíz del colon transverso hasta la pelvis. Se realiza apertura de quiste y aspiración obteniéndose 2000 ml aproximadamente de líquido cristal de roca, se realiza apertura de peritoneo y se libera de adherencias retroperitoneales. Posteriormente se extrae quiste en bolsa de plástico.

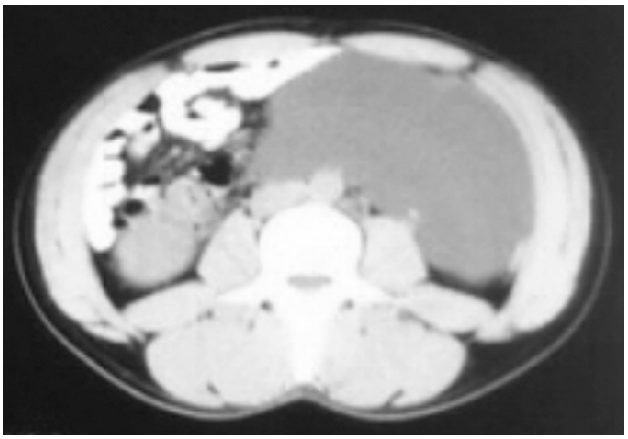

Figura 3. En contacto con polo inferior de riñón izquierdo formación de densidad líquida de 20 x 16 cm aproximadamente, que llega hasta la pelvis, y se ubica en región centroabominal por delante de los grandes vasos

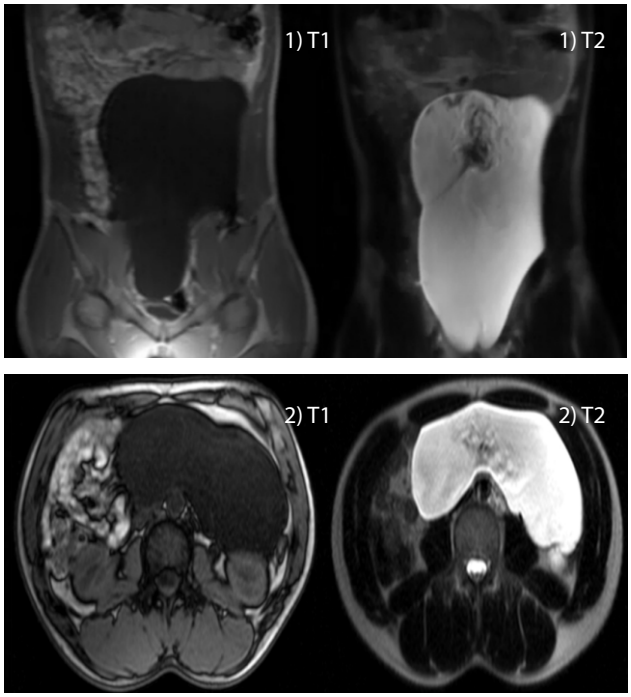

Figura 4. Extensa imagen hipointensa en T1, e hipertintensa en T2, sugerente de quiste peritoneal el cual desplaza hacia arriba y a la derecha las asas de intestino delgado. Ocupa meso e hipogastrio y flanco izquierdo.

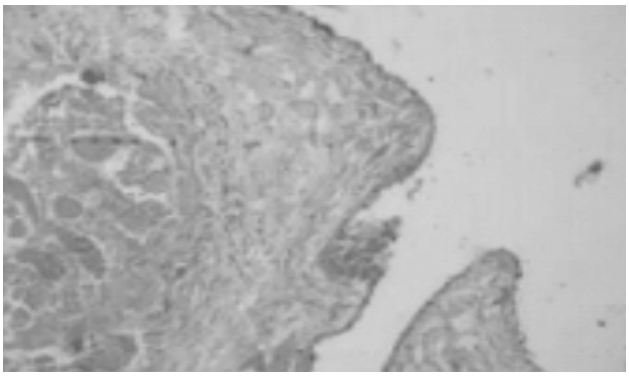

Figura 5

Paciente con buena evolución, alta a las 24 hs post operatorias. La anatomía patológica informa quiste peritoneal (Figura 5).

DISCUSIÓN

Quiste mesentérico se denomina a toda tumoración de contenido líquido de cualquier origen patogénico que se sitúa entre las dos hojas del mesenterio.

Hay cierta controversia en la clasificación de estos quistes, una de las utilizadas es la de Perrot et al. de 2000[8] (Tabla).

Tabla 1. Clasificación según Perrot et al.

Quistes de origen linfático
Quiste linfático simple
Linfangioma quístico
Quistes de origen mesotelial
Quiste mesotelial simple
Mesotelioma quístico benigno
Mesotelioma quístico maligno
Quistes de origen entérico
Quistes entéricos de duplicación
Quistes entéricos
Quistes de origen urogenital
Teratoma ovárico maduro (quiste dermoide)
Pseudoquistes no pancreáticos

Los quistes de origen mesotelial suelen afectar a mujeres de edad media, mientras que los linfangiomas se dan con mayor frecuencia en niños[12]. Su contenido puede ser quiloso (usualmente asociados con el mesenterio del intestino delgado), seroso (asociados con el mesocolon) o hemorrágico (causados por trauma)[6,5].

Su comportamiento clínico incluye desde formas asintomáticas hasta crear cuadro de síndrome de abdomen agudo que requiere tratamiento quirúrgico de urgencia

La metodología de estudio por imágenes se realiza mediante ECO, TAC, RNM

El tratamiento de elección es la exéresis quirúrgica del quiste, incluso en los casos asintomáticos, ya que la posibilidad de que se produzca un crecimiento sintomático o de que aparezcan complicaciones graves es elevada. La punción y evacuación del quiste presenta demasiadas recidivas para su realización de forma sistemática[7,2,4].

En las publicaciones mas recientes se han comunicado buenos resultados mediante abordaje laparoscópico[9] por lo que entendemos que, hoy por hoy, la laparoscopia debería considerarse la primera opción, teniendo en cuenta la disponibilidad de la técnica y la experiencia del cirujano.

BIBLIOGRAFÍA

1. Kurtz RJ, Heimann TM, Holt J, Becj AR. Mesenteric and retroperitoneal cysts. Ann Surg 1986; 203: 109-112.
2. Shamiyeh A, Rieger R, Schrenk P, Wayand W. Role of laparoscopic surgery in the treatment of mesenteric cysts. Surg Endosc 1999; 13: 937-939.
3. Mackenzie DJ, Shapiro SJ, Gordon LA, Ress R Laparoscopic excision of a mesenteric cyst. J Laparoendosc Surg 1993;3:295- 299
4. Alwan MH, Eid AS, Alsharif IM. Retroperitoneal and mesenteric cysts. Singapore Med J 1999; 40:160- 164
5. Burkett JS, Pickleman J. The rationale for surgical treatment of mesenteric and retroperitoneal cyst. Am J Surg 1994; 60: 432- 435
6. Sardi A, Parikh DK, Singer AJ, Minken LS. Mesenteric cysts. Am J Surg 1987; 53: 58-60.
7. Liew SC, Glenn DC, Storey DW. Mesenteric Cyst. Anz J Surg 1994;64:741- 744
8. De Perrot M, Brundler MA, Totsch M, Mentha G, Morel P. Mesenteric Cysts. Toward less confusion? Dig Surg 2000; 17: 323- 8
9. Shamiyeh A, Rieger R, Schrenk P, Wayand W. Role of laparoscopic surgery in treatment of mesenteric cyst. Surg Endosc 1999; 13 (9): 937- 939
10. Masson JE, Soper NJ, Brunt LM, Laparoscopic excision of mesenteric cyst: A report of two cases. Surg Laparosc Endosc Percutan Tech 2001; 11: 382- 384
11. Polat C, Ozamak ID, Yucel T, Ozman Y. Laparoscopic resection of giant mesenteric cyst. J Laparoendosc Adv Surg Tech A 2000; 10: 337- 339
12. Cusatelli P, Altavilla G, Marchetti M, Benign Cyst mesothelioma of peritoneum: A case report Eur Ginecol Oncol 1997; 18 124- 126