TRATAMIENTO LAPAROSCÓPICO DEL TRAUMA ESPLÉNICO. REPORTE DE CASO

Silvina A. Martino[1], Marcelo R. Córdoba[1], Cristian M. Ferreyra[1], Daniel Staltari[1], Miguel A. Statti[1]

INTRODUCCIÓN

El trauma es la principal causa de morbilidad y mortalidad en el mundo. Más del 45% de los pacientes con trauma abdominal tienen lesión esplénica.

Desde los reportes de complicaciones severas en pacientes esplenectomizados, se produce un cambio en la forma de reaccionar frente al daño esplénico en trauma. Una laparotomía exploradora ante la mínima duda no es inocua, presenta un 20-25% de morbilidad y un 2-4% de mortalidad[1].

A continuación, se analiza el caso de un paciente atendido en el Hospital Privado de Comunidad de Mar Del Plata, que presentó traumatismo esplénico cerrado y fue resuelto mediante laparoscopia.

CASO CLÍNICO

Paciente masculino de 27 años de edad, sin antecedentes clínicos ni quirúrgicos de importancia, consulta por trauma cerrado de abdomen en accidente de tránsito auto-auto.

Como datos relevantes del examen físico de ingreso se mencionan: frecuencia cardiaca 100 latidos/min, tensión arterial (TA) 90/60 mm Hg. Abdomen doloroso a la palpación en flanco izquierdo y epigastrio. Hematocrito (Hto): 40% Hemoglobina (Hb): 13.4 mg/dl.

Se realizan radiografías de columna cervical, tórax y pelvis sin hallazgos patológicos; Ecografía abdominal: Liquido libre en Douglas, peri esplénico y Morrison. Tomografía computada (TC): Líquido libre peri hepático, peri esplénico y fractura esplénica (Figura 1).

Cursa las primeras horas de internación con disnea, sudoración y palidez generalizada. Inestable hemodinámicamente.

Se realiza un perfil arterial que muestra: PH: 7.29 Po2: 253 PCO2: 40 mm Hg. Exceso de bases: -6.8 Bicarbonato: 18.7 Lactato: 3.7 mEq/l Hto: 28% Hb: 9 mg%.

Se interpretó la situación como hemorragia activa, se compensa al paciente y es llevado a quirófano estable desde el punto de vista hemodinámico. Se realiza laparoscopía, hallando abundante hemoperitoneo y laceración esplénica extensa que compromete su polo inferior, desde el hilio hasta la convexidad; constatando una pérdida hemática venosa persistente.

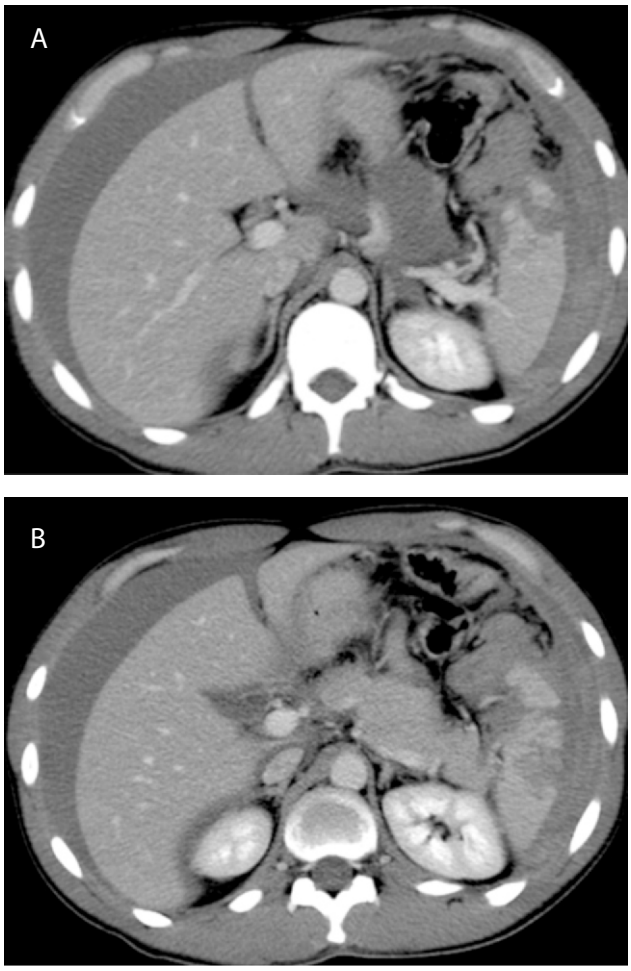

Figura 1 A y B. Líquido libre, peri hepático y periesplénico. Lesión esplénica Grado IV.

Luego de múltiples intentos de cohibir la hemorragia con electrocauterio (modo de spray), sin resultados satisfactorios, se aborda el hilio esplénico comenzando a clipar y seccionar los ramos vasculares, intentando realizar un manejo conservador. A pesar de lograr isquemias parciales, no se controla completamente el sangrado; por lo que se culmina de ligar y seccionar el hilio esplénico. Se liberan los ligamentos suspensorios del bazo y con bisturí armónico se sellan y cortan los vasos cortos. Se moviliza el bazo a la pelvis y se extrae mediante incisión de Pfannenstiel (transversal supra púbica).

[1] Servicio de Cirugía General. Hospital Privado de Comunidad. Córdoba 4545. (B7602CBM). Mar Del Plata. Argentina.
Contacto: silvinamartino@gmail.com
Conflicto de intereses: Ninguno por declarar.
Fecha: 15/05/2014

Se realiza nueva laparoscopia y se aspira el contenido líquido remanente en fosa esplénica. Se concluye el procedimiento colocando un drenaje de látex en Douglas.

Durante la cirugía se aspiró la sangre mediante un recuperador de la misma, lo que permitió evitar la transfusión extra de glóbulos rojos y demás derivados.

El paciente presentó buena evolución postoperatoria, con Hto de 36% y Hb: 12 mg%. Tuvo escaso débito sero hemático por el drenaje (50 ml) por lo que se retira el mismo. Se vacunó para microorganismos capsulados (neumococo, meningococo y Haemofilus influenzae); y fue dado de alta al quinto día del post operatorio.

DISCUSIÓN

El tratamiento conservador del trauma abdominal es aquel que trata una lesión en forma expectante, es decir, sin cirugía o realizando un procedimiento mínimamente invasivo.

La decisión se sustenta en la compensación del paciente, un parámetro clínico que es dinámico. Se debe realizar un juicioso balance entre la clínica, el laboratorio y las imágenes. Es decir, mediante un estricto control clínico y hemodinámico de los pacientes que se hallan estables.

El tratamiento consiste en analgesia, hidratación parenteral, internación en la unidad de cuidados de intensivos (UCI) y seguimiento mediante imágenes seriadas.

Si los pacientes son seleccionados adecuadamente para el tratamiento conservador de las lesiones esplénicas se pueden lograr resultados excelentes, según se ha reportado (98% de los casos en niños y 60-85 % de los adultos)[2].

Los criterios de inclusión descriptos, para el manejo conservador son los siguientes[3,4]:

- Normalidad de la estabilidad hemodinámica o recuperación de la misma con infusión de fluidos mínima.
- Ausencia de lesión con indicación quirúrgica.
- Hto mayor de 25%.
- TA sistólica mayor a 100 mmHg.
- Frecuencia cardíaca menor a 100 x´.
- Diuresis mayor a 50 ml/h.
- Niños o adultos con 2-3 unidades de sedimento globular (USG) trasfundidas.
- Evaluación por TC (hasta G III).
- Ausencia de reacción peritoneal.

Se considera criterio excluyente del manejo conservador la inestabilidad hemodinámica[3].

En un trabajo que incluyó 126 pacientes por un período de 7 años, donde se realizaron 41 laparotomías por inestabilidad hemodinámica; se observó una diferencia significativa, en los pacientes tratados de forma conservadora, en cuanto a la estadía en UCI, estadía hospitalaria total y transfusiones de derivados hematológicos.

La severidad del trauma según TC (clasificación del Comité de la Asociación Americana de Cirugía de Trauma. Figura 2) o grado de hemoperitoneo, la edad mayor de 55 años, el estado neurológico y/o la presencia de injuria asociada no son contraindicaciones para el manejo conservador[3,4].

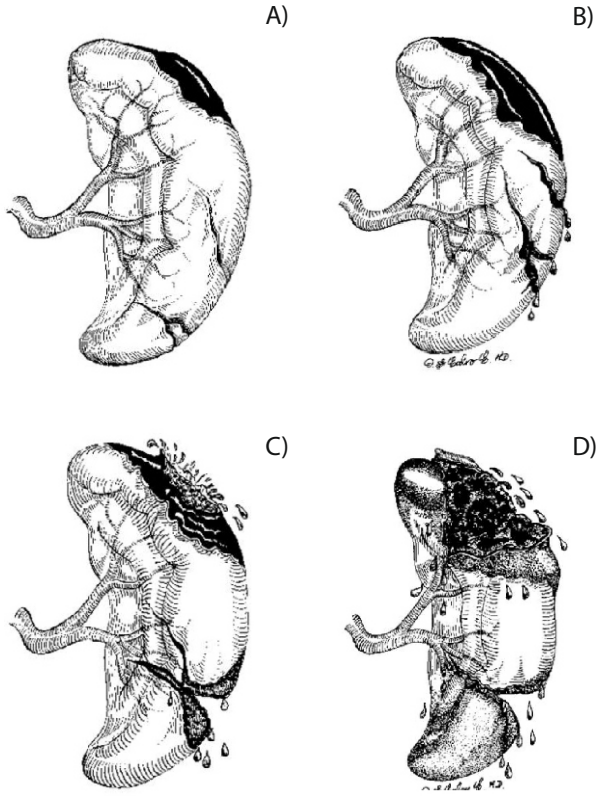

Figura 2. Trauma de bazo, clasificación en grados. **A) Grado I.** Hematoma subcapsular, no expansivo <10% de superficie. Ruptura capsular, no sangrante <1 cm de profundidad. **B) Grado II.** Hematoma subcapsular, no expansivo, 10-50% de superficie. Intraparenquimatoso no expansivo, <5 cm de diámetro. Ruptura capsular, sangrado activo, 1-3 cm de profundidad, respeta vasos trabeculares. **C) Grado III.** Hematoma subcapsular, >50% de superficie o expansivo. Ruptura de hematoma subcapsular con sangrado activo o central. Hematoma intraparenquimatoso >5 cm o expansivo. Laceración >3 cm de profundidad o que involucra vasos trabeculares. **D) Grado IV.** Ruptura de Hematoma intraparenquimatoso, con sangrado activo. Laceración que involucra vasos segmentarios o hiliares produciendo desvascularización mayor (>25 % del bazo).

La TC es el método más seguro, sensible y específico para la identificación y valoración de la severidad de la injuria en trauma hepático, esplénico y retroperitoneal. Además, el estudio inicial con contraste oral y endovenoso facilita el diagnóstico de injuria de vísceras huecas.

El estado clínico del paciente debe dictar la frecuencia de los controles de seguimiento.

La embolización angiográfica es un método a tener en cuenta en el manejo conservador de los pacientes con estabilidad hemodinámica y evidencias de sangrado activo[4].

En cuanto a la laparoscopia en trauma, si bien es un procedimiento que requiere un ambiente quirúrgico adecuado y un equipo técnico y humano entrenado, su rol es cada vez mayor:

- Evita laparotomías innecesarias.
- Permite adecuar la incisión a la lesión a tratar.
- Diagnóstico de lesiones asociadas.
- Es eventualmente terapéutica.
- Mayor rendimiento en lesiones de abdomen superior.

Las ventajas reportadas de la esplenectomía laparoscópica, en contraste con la laparotomía, son las siguientes:

- Menor requerimiento de transfusiones (26.2 +/- 93.4 vs 132.4 +/- 252.3 ml p 0.015).
- Menor estadía hospitalaria (6.87 +/- 2.2 vs 9.84 +/- 2.9 días p 0.0003) 5.
- La rafia esplénica laparoscópica en ocasiones puede ser útil [6].

Otros métodos utilizados para cohibir la hemorragia:

- Agentes hemostáticos tópicos, como colas de fibrina. En una serie de casos americana se logró cohibir la hemorragia, en la mayoría de los pacientes, luego de una única aplicación y sin reportes de nuevos sangrados. Hay escasos datos en la literatura y su disponibilidad es escasa [7].
- Mallas reabsorbibles de ácido poliglicólico se han colocado alrededor de la lesión, lo cual ha resultado útil para controlar el sangrado así como facilitar la inserción de suturas para completar la hemostasia [8,9].
- Uso de suturas lineales junto con agentes hemostáticos locales se han empleado para conservar parte de parénquima esplénico [10].

Si bien, la reimplantación de tejido esplénico, en un intento de preservar la función inmunológica, es técnicamente factible[11-13]; el verdadero valor de esto en cuanto a la función inmunológica y la prevención de la sepsis fatal post esplenectomía no están probados.

Actualmente, no existen protocolos o guías de seguimiento de pacientes que han sido manejados de forma conservadora[14]. No existe consenso en cuanto a la duración de la internación, la frecuencia de repetición de imágenes ni el tiempo de retorno a las actividades de la vida diaria, incluyendo el trabajo y los deportes[15]. Del mismo modo, no existe consenso sobre el momento de inicio de trombo profilaxis venosa en forma de heparina de bajo peso molecular, sin embargo, el uso precoz (antes de las 72 Hs. del trauma) no aumenta el riesgo de fracaso del tratamiento conservador[16,17].

En una serie de casos que incluyó 691 pacientes ingresados por trauma abdominal cerrado, el manejo conservador fracasó tardíamente en un escaso número de casos, la gran mayoría de ellos durante la internación y en pacientes con lesiones asociadas [18].

En la tabla 1 se resume en un algoritmo, el manejo conservador del trauma abdominal.

CONCLUSIONES

Si bien en el caso comentado no se pudo realizar un tratamiento conservador de la lesión esplénica finalmente, el empleo de la laparoscopia, el recuperador de sangre y el estado hemodinámico del paciente han permitido intentarlo en un paciente con una lesión compleja (grado IV) la cual, tradicionalmente se hubiera resuelto mediante laparotomía.

No fue necesaria la transfusión heteróloga de derivados hematológicos y no se presentaron complicaciones inherentes al procedimiento ni mortalidad en este caso.

La laparoscopia en trauma se considera una alternativa útil y segura en el tratamiento quirúrgico de los traumatismos del bazo.

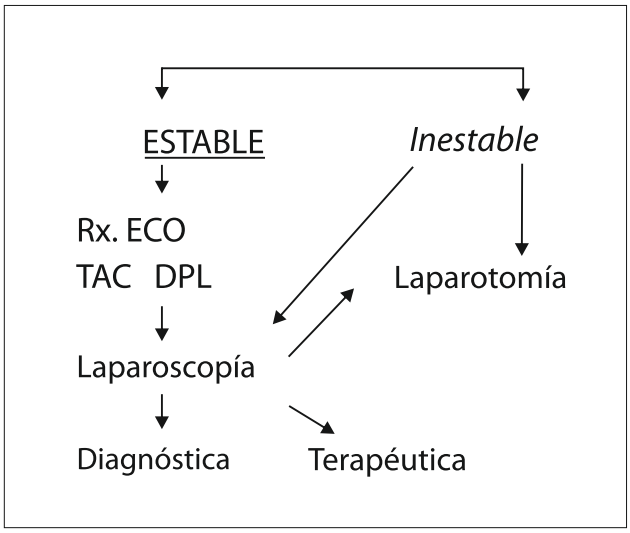

Gráfico 1. Trauma penetrante / cerrado.

BIBLIOGRAFIA

1. Renata Márquez F., Tratamiento quirúrgico conservador en traumatismos de bazo. Trauma 2001;4(1):14-21.
2. Nance ML, Jornal of Trauma, 2002. Flores Nicolini F, Academia Argentina de Cirugía, 2003.
3. Sartorelli. Vermont. Nonoperative Management of Hepatic, Splenic, and Renal Injuries en Adults with Multiple Injuries. J Trauma. 2000
4. Practice manegement guidelines for the nonoperative managenent of blunt injury to the liver and spleen. EAST Practice Management Guidelines Work Group. 2003.
5. Jankulovski N, Antović S, Petrusevska G, et al. Laparoscopic versus open splenectomy: a single center eleven-year experience. Acta Clin Croat. 2013 Jun; 52(2):229-34.
6. Lin HF, Lin KL, Wu JM, et al. Preliminary Experience of Sandwich Repair Technique: A New Method of Laparoscopic Splenorraphy for High-Grade Splenic Injuries. Surg Innov. Oct 2013.
7. Ochsner MG, Maniscalco-Theberge ME, ET AL.. Fibrin glue as a hemostatic agent in hepatic and splenic trauma. J Trauma 1990;30:884-7.
8. Delany HM, Ivatury RR, Blau SA, et al. Use of biodegradable (PGA) fabric for repair of solid organ injury: a combined institution experience. Injury 1993;24:585-9.
9. Louredo AM, Alonso A, De Llano JJA, et al. Usefulness of absorbable meshes in the management of splenic trauma. Cir Esp 2005;77:145-52.
10. Costamagna D, Rizzi S, Zampogna A, et al. Open partial splenectomy for trauma using GIA-Stapler and FloSeal matrix haemostatic agent. BMJ Case Rep 2010; 2010: 10.1136/bcr.01.2010.2601.
11. Millikan JS, Moore EE, Moore GE, et al. Alternatives to splenectomy in adults after trauma: repair, partial resection, and reimplantation of splenic tissue. Am J Surg 1982;144:711-6.
12. Weber T, Hanisch E, Baum RP, et al. Late results of heterotopic autotransplantation of splenic tissue into the greater omentum. World J Surg 1998;22:883-9.
13. Leemans R, Manson W, Snijder JA, et al. The TH, et al. Immune response capacity after human splenic autotransplantation: restoration of response to individual pneumococcal vaccine subtypes. Ann Surg 1999;229:279-85.
14. Shapiro MJ, Krausz C, Durham RM, et al. Overuse of splenic scoring and computed tomographic scans. J Trauma 1999;47:651-8.
15. Fata P, Robinson L, Fakhry SM. A survey of EAST member practices in blunt splenic injury: a description of current trends and opportunities for improvement. J Trauma 2005;59:836-41, discussion 841-2.

16. Eberle BM, Schnuriger B, Inaba K, et al. Thromboembolic prophylaxis with low-molecular-weight heparin in patients with blunt solid abdominal organ injuries undergoing nonoperative management: current practice and outcomes. J Trauma 2011;70:141-6, discussion 147.
17. Alejandro KV, Acosta JA, Rodriguez PA. Bleeding manifestations after early use of low-molecular-weight heparins in blunt splenic injuries. Am Surg 2003;69:1006-9.
18. Crawford RS, Tabbara M, Sheridan R, et al. Early discharge after nonoperative management for splenic injuries: increased patient risk caused by late failure? Surgery 2007;142:337-42.