EXPERIENCIA INICIAL EN EL HPC CON EL IMPLANTE TRANS-CATETER DE VALVULA AORTICA. TAVI

Juan Carlos Climente, Alejandro Mendiburu, Martín Areta, Alvaro Facta, Marcos Gutiérrez

INTRODUCCIÓN

El enfoque sobre la historia natural y la terapéutica de la estenosis valvular aórtica ha cambiado en la última década, posiblemente debido a que en la actualidad la expectativa de vida de la poblacion se ha extendido y mas pacientes alcanzan la edad como para desarrollar los síntomas de esta enfermedad degenerativa, la cual prevalece en la población anciana.

Los pacientes presentan síntomas graves de estenosis aórtica tarde en la vida, por lo general alrededor de los 80 años o más, y tienen predominantemente una degeneración fibrocalcificada de la válvula.

El inicio de los síntomas anuncia un rápido deterioro de la clase funcional y en poco tiempo un pésimo pronóstico, cuando aparecen angina o sincope la supervivencia promedio es de 2 a 3 años y es menor a 1,5 años si se desarrolla insuficiencia cardiaca.

A pesar de experiencia con el reemplazo quirúrgico de la válvula en pacientes de edad avanzada, múltiples series tienen documentado que entre el 30% y el 40% de los pacientes con EA severa no se someterán a la cirugía de reemplazo valvular debido a fragilidad extrema, a la presencia de comorbilidades o a la disfunción del ventrículo izquierdo (VI) que es el predictor mas importante de mortalidad precoz luego de cirugía[1,2,4,5].

El implante de la válvula aórtica transcatéter (TAVI) ha surgido como una nueva opción terapéutica para los pacientes con riesgos inaceptables para la cirugía de reemplazo valvular convencional con estenosis aórtica severa y como una modalidad alternativa eficaz para la sustitución tradicional de la válvula aórtica en pacientes de alto riesgo desde el primer implante en humanos en abril de 2002 realizado en Francia por el Profesor Alan Cribier[4].

A diferencia de la cirugía con circulación extracorpórea y parada cardiaca, la implantación transcatéter de prótesis valvulares aórticas requiere una minima invasión.

Ya sea un sistema auto - expandible o expandible con balón, la tecnología actual ha permitido el desarrollo de dispositivos cada vez más eficaces.

Entre las válvulas cardíacas transcatéter de primera generación, dos tipos de dispositivos han sido de uso generalizado en los últimos 5 años: la auto expandible CoreValve de Medtronic (Medtronic Inc) y la válvula Edwards SAPIEN expandible con balón (Edwards Lifesciences). Numerosos estudios han sido publicados sobre la seguridad y eficacia de ambos dispositivos, y las dos válvulas han notificado tener excelentes características de flujo[6].

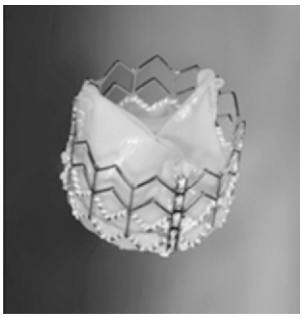

Figura 1a. Edwards SAPIEN XT

Figura 1b. Core Valve

Figura 1c. Core valve y vaina de liberación.

[1] Servicios de Cirugia Cardiovascular y Cardiologia Intervencionista del Hospital Privado de Comunidad. Córdoba 4545. (B7602CBM). Mar del Plata. Argentina. Contacto: jcclimente@hotmail.com

A la fecha se encuentran disponibles y aprobados para su uso en Argentina dispositivos de segunda generación para implante controlado y reposicionable por via transapical, la Jena Valve y la industria mantiene actualmente el desarrollo de los de tercera generación.

El estudio Partner I, destinado a evaluar los resultados de las válvulas de primera generación demostró la superioridad del tratamiento de TAVI en los pacientes inoperables a los que solo se les ofrecía tratamiento medico y también una mortalidad comparable en aquellos pacientes de alto riesgo sometidos a reemplazo valvular convencional. Estos resultados hacen sospechar que los criterios para su uso posiblemente buscaran ampliarse en un futuro próximo hacia pacientes de riesgo intermedio en la medida que mejoren los resultados con nuevos dispositivos y se evalúe su comportamiento a mediano y largo plazo[9].

Los criterios para considerar candidato a un paciente a recibir este tratamiento por el momento alternativo, incluye los criterios de exclusión para cirugía convencional que deben ser determinados por un equipo multidisciplinario creado al efecto denominado Equipo del Corazón, e integrado por cardiólogos clínicos, hemodinamistas y cirujanos cardiovasculares[7].

Las indicaciones actuales más comunes son:

Alto riesgo quirurgico: EuroScore LOGISTICO > 20%, o STS Score > a 10% O con indicaciones especiales por: Contraindicaciones de cirugía por extrema fragilidad, déficit cognitivo asociado, enfermedad pulmonar, renal, o hepática grave, hipertensión pulmonar severa, disfunción ventricular severa, radiación torácica, aorta en porcelana o con cirugías cardiacas previas complejas.

Además de estos criterios que deben ser rigurosos se requiere también de una evaluación en cuanto a la factibilidad anatómica por lo que se realizan una serie de estudios especiales como lo son el eco cardiograma transesofágico, la cine-coronario-angiografía y la angio-tomografía multicorte para incluir al paciente en el protocolo de implante.

En cuanto a la técnica quirúrgica, el implante transcateter de la válvula aortica requiere de un quirófano hibrido en donde se combinan un equipo de imágenes de alta calidad o arco en C con los aspectos mas importantes de un quirófano de alta complejidad y con monitoreo ecocardiografico transesofágico continuo.

Puede ser llevado a cabo en forma retrograda a través de la arteria femoral, por vía subclavia, carotidea o directamente por la aorta ascendente, dependiendo del condicionante anatómico, otra vía posible para su implante el la vía trans-apical mediante una pequeña toracotomia antero lateral y a travez de VI, evaluándose cada caso en particular para escoger la mejor estrategia.

Implante transfemoral o retrógrado

En el Hospital Privado de Comunidad se realizo el primer implante de la ciudad de Mar del Plata en conjunto con la experiencia inicial de otros tres centros de referencia a nivel nacional en septiembre de 2011, siendo monitorizados y proctorizados por expertos[7].

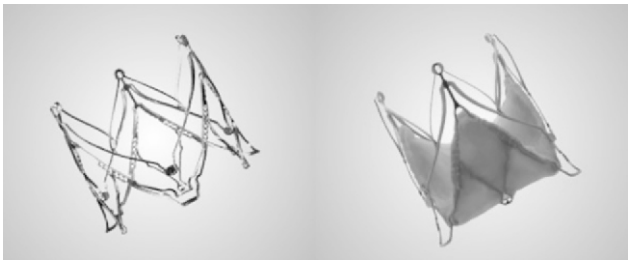

Figura 3. La reposicionable Jena valve para implante transapical.

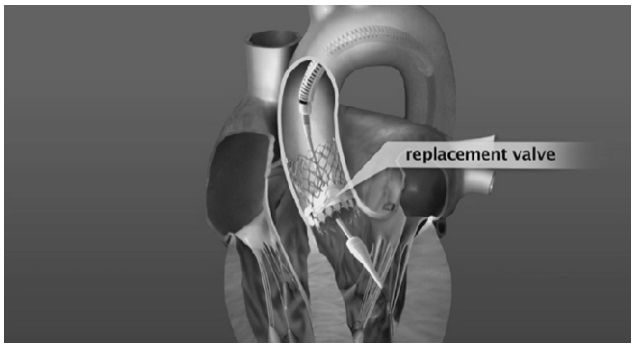

Figura 4. Implante transfemoral o retrogrado

A la fecha se han realizado cuatro procedimientos, tres de implante transfemoral de la válvula COREVALVE de Medtronic, que fue la primer válvula disponible en el país y un caso por acceso transapical del dispositivo Jena Valve

El dispositivo de Medtronic es auto expandible compuesto de una estructura de nitinol y con una válvula de pericardio porcino, posee un sistema de liberacion y montaje con un perfil de 18 french. En el caso de la Jena Valve la valvula es un xenoinjerto porcino sobre un stent de nitinol.

En los cuatro casos se completo exitosamente el implante sin complicaciones mayores y con una evolución excelente de los pacientes.

A continuación expondremos brevemente las características más sobresalientes de los casos tratados.

CASO Nº 1

Paciente masculino de 77 años, con disnea y angor a mínimos esfuerzos, con estenosis valvular aortica severa (EAS) y cirugía de revascularización miocárdica previa y tres puentes permeables con EPOC moderado a momento del diagnóstico.

CASO Nº 2

Masculino de 88 años disnea de reposo, evaluado como paciente frágil por el equipo de cirujanos y EAS con HTP moderada y calcificación de aorta ascendente.

CASO Nº 3

Masculino de 79 años, disnea de reposo y edema agudo de pulmón, EAS con EPOC severo, y disfunción ventricular moderada-severa.

CASO Nº 4

Masculino 86 años, disnea de reposo, cirugía de revascularización previa hace 10 años y tres puentes permeables, arteriopatía periférica significativa por lo que fue seleccionado para implante transapical.

Los cuatro casos descriptos cambiaros su clase funcional a grado II con un periodo de internación menor a una semana y recuperación rápida de su calidad de vida.

CONCLUSIÓN

Concluiremos el informe diciendo que, este procedimiento no seria recomendado para pacientes con deterioro cognitivo severo, secuelas neurológicas severas, postrados, con fragilidad extrema, o pacientes con esperanza de vida < 2 años, deteminadas por sus otras comorbilidades.

Es importante el establecimiento de protocolos conjuntos de manejo de esta patología (con geriatras, médicos generales, cirujanos cardiacos) y una evaluación estandarizada de los pacientes con la llamada fragilidad o " poor stamina patient"[10].

La técnica ya esta establecida y tiene perspectivas de crecimiento al haber ampliado el espectro de pacientes con EAS tratables por este método.

Es eficaz (tiene buenos resultado a corto y medio plazo) y relativamente segura, (las complicaciones están relacionadas con el tipo de pacientes a los que se aplica).

Las mejoras técnicas y la experiencia ampliarán la aplicabilidad, la seguridad y los resultado del procedimiento.

Queda pendiente la constatación de su durabilidad con el seguimiento a largo plazo.

La indicación ya está sentada en pacientes que no se pueden operar en forma convencional.

Se van perfilando las indicaciones para pacientes de alto riesgo quirúrgico (Estudio PATNER cohorte A)[9].

En un tiempo razonable se extenderá a pacientes de menor riesgo en los que los resultados sin duda serán mucho mejores.

BIBLIOGRAFÍA

1. Leon MB, Smith CR, Mack M, et al; PARTNER Trial Investigators. Transcatheter aortic-valve implantation for aortic stenosis in patients who cannot undergo surgery, NEJM October 2010. N Engl J Med 2010; 363(17): 1597-607
2. Iung B, Cachier A, Baron G et al. Decision making in elderly patients with severe aortic stenosis: why are so many denied surgery? Eur Heart J. 2005 Dec; 26(24): 2714-20.
3. Shroyer AL, Coombs LP, Peterson ED, et al. The Society of Thoracic Surgeons: 30-day operative mortality and morbidity risk models. Ann Thorac Surg. 2003; 75(6): 1856-64.
4. Cribier A, Eltchaninoff H, Bash A, et al. Percutaneous transcatheter implantation of an aortic valve prosthesis for calcific stenosis first human case description. Circulation. 2002 ;106(24):3006-8.
5. Badran AA, Vohra HA, Livesey SA. Unoperated aortic valve stenosis: decision making in adult UK-based population. Ann R Coll Surg Engl. 2012; 94(6): 416-21.
6. Vicenç Serra García, Bruno García del Blanco, Gerard Martí Aguasca, et al. Implante transcatéter de la válvula aórtica. Una revolución en la cardiología ¿Son iguales todas las prótesis? ¿Prótesis diferentes para indicaciones diferentes? Rev Esp Cardiol Supl. 2015; 15© 17-26
7. How to set up a successful TAVI program. Ann cardiothoracic Surg 2012;1(2):185-189.
8. Holmes DR Jr, Mack MJ, Kaul S, et al. 2012 ACCF/AATS/SCAI/STS expert consensus document on transcatheter aortic valve replacement. J Am Coll Cardiol. 2012; 59(13): 1200-54
9. Guyton RA. The Placement of Aortic Transcatheter Valve (PARTNER) trial: the surgeon's perspective: celebration and concern. Circulation 2012 Jun 26;125(25):3237-9.
10. Kappetein AP, Head SJ, Généreux P, et al. Updated standardized endpoint definitions for transcatheter aortic valve implantation: the Valve Academic Research Consortium-2 consensus document.. J Am Coll Cardiol. 2012 ; 60(15):1438-54.