CÁNCER DE PRÓSTATA DE CÉLULAS PEQUEÑAS

Marcos Ariel Flores[1]; Mariano Alejandro Barretto[1]

RESUMEN

Los carcinomas microcíticos de próstata son tumores poco frecuentes que representan el 2.5% de los tumores microciticos extra pulmonares [1]. Se presentan a edades más tempranas, entre la cuarta y la sexta década de la vida. Se caracterizan por presentar un comportamiento más agresivo a nivel local y un patrón de diseminación metastásica que lo diferencia del adenocarcinoma de próstata. El perfil inmunohistoquímico neuroendocrino, el número de sitios metastásicos, la presencia de síndromes paraneoplásicos y el performance status del paciente representan los factores pronósticos más importantes. No hay un tratamiento estándar para éstos tumores. La quimioterapia en base a platino se extrapola del tratamiento del carcinoma microcítico de origen pulmonar; alcanzando tasas de respuestas del 72% con duración media de 9 meses. No está claramente establecido el beneficio de la radioterapia craneal profiláctica en estos tumores. La supervivencia global media alcanza los 17 meses [3], siendo excepcional hallar sobrevidas mayores a los 2 años [4].

Palabras clave: Próstata-microcítico-carcinoma de células pequeñas

ABSTRACT

Small cell carcinomas of the prostate are rare tumors that account for 2.5% of the extra pulmonary small cell tumors. They occur at younger ages, between the fourth and sixth decades of life. They are characterized by a locally aggressive behavior and a pattern of metastatic spread that apart them from prostate adenocarcinoma. The neuroendocrine immunohistochemical profile, the number of metastatic sites, the presence of paraneoplastic syndromes and the performance status of the patient represent the most important prognostic factors. There is no standard treatment for these tumors. The platinum-based chemotherapy is extrapolated from small cell carcinoma of lung origin; achieving response rates of 72% with an average duration of 9 months. It is not clearly established the benefit of prophylactic cranial irradiation in these tumors. The median survival is 17 months, with exceptional find survivals older than 2 years.

Keywords: Prostate-microcytic-small cell carcinoma

INTRODUCCIÓN

Los tumores microcíticos extra-pulmonares son tumores infrecuentes que comprenden entre el 0.1% y el 0.4% de todos los tumores[1]. La localización prostática de estos tumores es aún menos frecuente, representando el 0.5-2% de las neoplasias prostáticas[2], y en la literatura se encuentran menos de 200 casos publicados.

Se presentan dos casos de cáncer de próstata de células pequeñas tratados en nuestro hospital y se realiza una revisión de la literatura.

CASO 1

Paciente de 85 años con antecedentes patológicos de diabetes, DLP (dislipidemia), hipertensión arterial y carcinoma urotelial de bajo grado ASH II sin invasión de corion ni muscular; quien se encontraba en vías de realizar quimioterapia endovesical y consultó por dolor abdominal hipogástrico y oligoanuria de 24 hs de evolución. Se constató retención aguda de orina, se colocó una sonda vesical e inició tratamiento con Tamsulosina 0.4 mcg/dia. Se realizó ecografía abdominal que evidenció vejiga de paredes finas con imagen polipoidea a nivel de pared anterolateral de 0.8 x 0.6 cm sin características de malignidad. Se inició tratamiento médico con Tamsulosina y control por consultorios externos.

A los dos meses refirió dolor a nivel perineal que dificultaba el descanso nocturno. Fue evaluado clínicamente y derivado a servicio de gastroenterología para estudio. La misma evidenció al tacto rectal: esfínter hipotónico, próstata aumentada de tamaño de consistencia dura y características nodulares. Se realizó recto-sigmoideoscopía flexible hasta colon sigmoides que visualizó en cara anterior de recto impronta prostática irregular, dura, dolorosa; con mucosa irregular, friable y eritematosa, de las cuales se tomaron muestras biopsias.

Ante los hallazgos en examen físico y recto-sigmoideoscopía; y frente a la sospecha de malignidad, se solicitaron tomografías de tórax, abdomen y pelvis (Figura 1) que mostraron: Aumento de tamaño de glándula prostática con imagen de densidad de partes blandas de 29 mm que toma am-

[1] Servicio de Oncología. Hospital Privado de Comunidad. Córdoba 4545. (B7602CBM). Mar del Plata. Argentina.

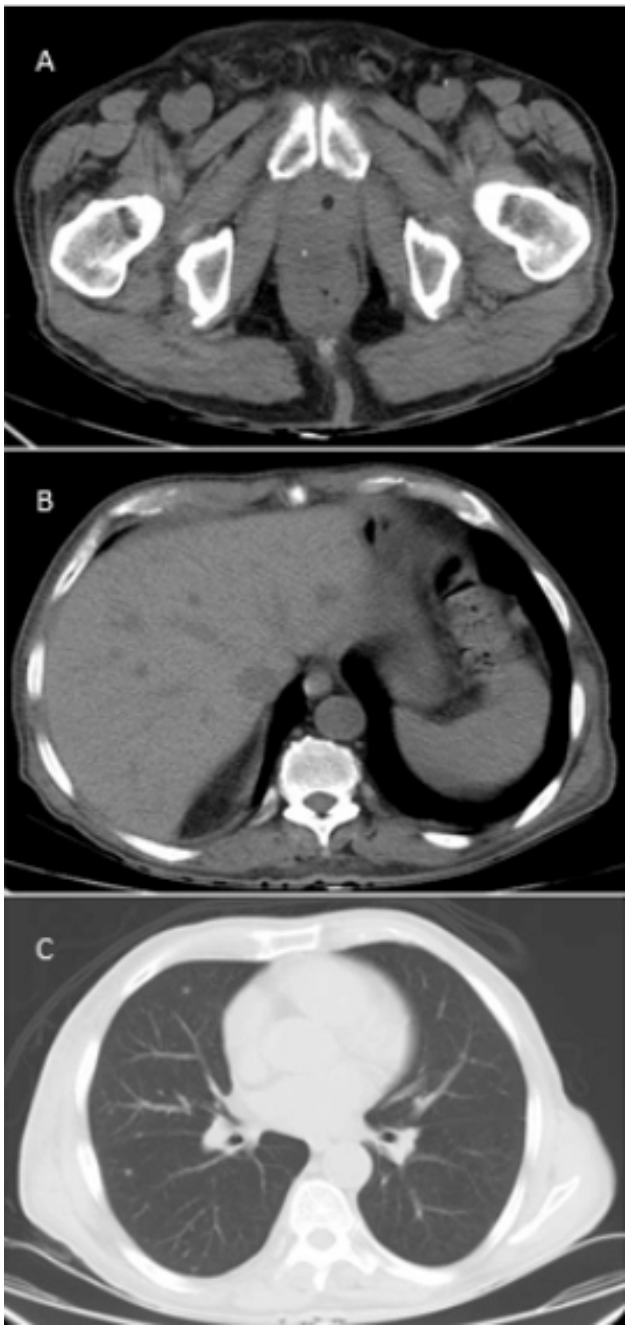

Figura 1. TAC Inicial. A) Proceso orgánico prostático de 2.9 cm. B) Metástasis hepáticas. C) Metástasis pulmonares.

plio contacto con el borde posterior de la próstata y pared anterior del recto que podría corresponder a proceso orgánico prostático con infiltración rectal; divertículos en colon sigmoides, múltiples lesiones hepáticas dispuestas en ambos lóbulos sugerentes de secundarismo, múltiples imágenes nodulares en ambos campos pulmonares de 5 mm de diámetro que podrían corresponder con secundarismo. Se realizó gammagrafía ósea que resultó negativa para lesiones metastásicas. En la analítica sanguínea el PSA (prostatic specific antigen): 0.523 ng/ml.

El resultado de las biopsias rectales realizadas fue: Infiltración rectal por carcinoma neuroendócrino de células pequeñas. La inmunohistoquimica de dicha muestra se informa como: Citoqueratina AE1-AE3: Positivo patrón "dot", CK 7: negativo, CK 20: negativo, CX2: débilmente positivo, Sinaptofisina: positivo y P63: negativo. El cuadro histológico y la IHQ resultó ser compatible con infiltración rectal por carcinoma neuroendócrino de células pequeñas.

Figura 2. TAC 3 meses con progresión de enfermedad hepática.

Se interpretó el caso como carcinoma microcítico de origen prostático avanzado e inició tratamiento de quimioterapia: Carboplatino AUC5 + Etopósido 100 mg/m2 día 1-3 cada 21 días por 4 a 6 ciclos y radioterapia antálgica. Presentó toxicidad con neutropenia febril a foco urinario que requirió internación, antibiótioterapia endovenosa y soporte clínico; y plaquetopenia grado IV.

Se realizaron tomografías de valoración a los tres meses de iniciado el tratamiento (Figura 2) que informaron progresión de enfermedad hepática. Se consensuó junto con familiar y el paciente continuar en cuidados paliativos.

CASO 2

Paciente de 77 años con antecedentes patológicos de hipertensión arterial, nefrectomía izquierda por patología benigna, insuficiencia renal crónica tipo III, resección de adenoma prostático, hemorroidectomía y diverticulosis colónica; quien comenzó con cuadro de proctorragia intermitente de 10 días de evolución. Se realizó rectosigmoideoscopía flexible la cual mostró una lesión elevada infiltrante de origen extrínseco al recto que impactaba y generaba compresión parcial del mismo, de la cual se tomaron biopsias.

Al interrogatorio dirigido el paciente refirió también presentar episodios de polaquiuria, urgencia miccional y disuria intermitentes que fueron evaluados con urocultivos y resultaron negativos, tacto rectal presentaba próstata aumentada de tamaño, indolora sin fluctuaciones ni irregularidades en su contorno. Se intentó realizar cistoscopia pero el paciente presentaba estrechez a nivel de uretra prostática que impidió la visualización vesical. En analítica sanguínea: PSA: 1.83 ng/dl. Se decidió realizar resección transuretral prostática cuya patología arroja el siguiente informe: "Se observa carcinoma pobremente diferenciado, compuesto por

nidos de células grandes, con núcleos irregulares y nucléolo prominente. Perfil inmunohistoquímico: TTF-1: negativo, Cromogranina: positiva, Sinaptofisina: Positiva, CDX2: Negativo, CK-7: Negativa, CK20: Negativa, APE: Negativa, compatible con carcinoma microcítico". El informe de las biopsias rectales evidenciaron: Infiltración rectal por carcinoma pobremente diferenciado.

Se realizó resonancia nuclear magnética de pelvis (Figura 3A): masa lobulada de 10 x 8 x 7 cm que ocupa el espacio recto-vesical con algunas imágenes ganglionares de 5 a 20 mm en ambas cadenas ilíacas compatibles con adenomegalias. Tomografía tóraco abdominal y gammagrafía ósea de estadificación: normales.

Se inició tratamiento combinado de quimio-radioterapia con esquema Carboplatino AUC5 + Etopósido 100 mg/m2 día 1-3 cada 21 días por 4 a 6 ciclos. Presentó dos internaciones por neutropenia febril y toxicidad con anemia grado III, plaquetopenia grado II y astenia.

Se realizaron tomografías de valoración a los tres meses de iniciado el tratamiento (Figura 3B) que informaron: cambios actínicos en ilion distal y colon sigmoides y escaso liquido libre inter-asas sin evidencia de masa intra pélvica descripta en estudios previos.

Inició controles posteriores a finalización de tratamiento en cuyos estudios se ve a nivel sub-pleural lesión de tipo nodular de 9 X 5 mm compatible con granuloma (Figura 3C), sin presencia de masa intra-pélvica. DSF (desease free survival): 4 meses.

DISCUSIÓN

Los tumores microcíticos extra-pulmonares son tumores raros, representan el 0.1% - 0.4% de todos los tumores y el 2.5% de los tumores microcíticos extra pulmonares[1]. De esta histología, los más frecuentes son los de origen pulmonar. Otras localizaciones: próstata, vejiga, cérvix, tracto gastrointestinal (esófago).

Los carcinomas microcíticos de próstata representan el 0.5% - 2 % de todos los tumores de próstata[2,3]. Se presentan de forma más temprana que el adenocarcinoma de próstata, entre la cuarta y la sexta década de la vida con una edad media de 61 años, suelen diagnosticarse en estadios más avanzados. La evolución es más agresiva, con una supervivencia variable de 5 a 17 meses[3,4].

El origen histológico del mismo se encuentra poco definido[5,6]. Algunos autores como Schron y cols.[7,18] sostienen que su origen es la desdiferenciación de células prostáticas infiriendo una transformación a mayor agresividad de las células del adenocarcinoma de próstata; mientras que otros autores como Wenk y cols. consideran que se originan en células neuroendocrinas del sistema retículo endotelial. La teoría más aceptada es la que fundamenta su origen en las células stem cell pluripotencial del tejido prostático periuretral, lo cual justificaría el elevado nivel de proliferación de dichas células, la ausencia de expresión de PSA[7,11,12,17] y de receptores de andrógenos.

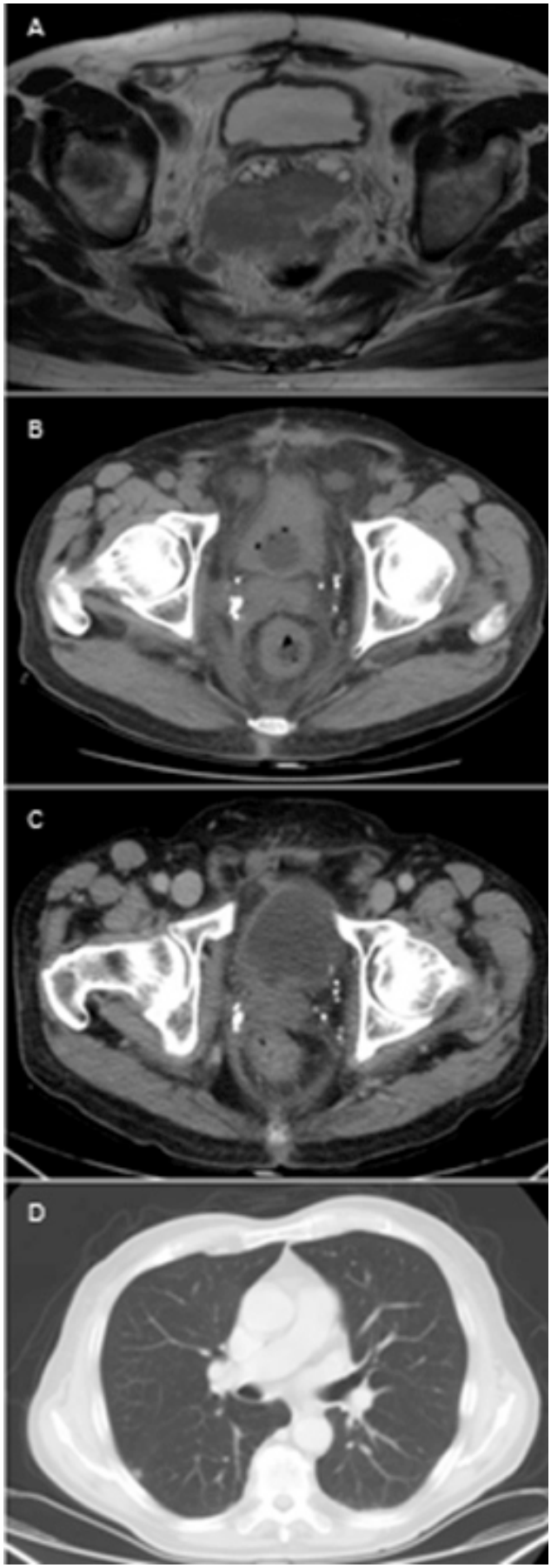

Figura 3. A) RMN pelvis inicial con masa de 10 x 8 cm en espacio recto-vesical. B) y C) TAC de pelvis a los 3 meses sin evidencia de masa prostática. D) TAC de tórax de fin de tratamiento con granuloma subpleural.

La mayoría de los casos son de novo, aunque un pequeño porcentaje inician como recurrencia frente a un adenocarcinoma de alto grado (Gleason 9 -10) luego de haber recibido tratamiento hormonal, radioterapia o quimioterapia[12,15]. En hasta el 43% de los casos se encuentran asociados a focos de adenocarcinoma en la misma muestra prostática (histología mixta).

La presencia de células "típicas" de carcinoma microcítico se encuentran en hasta un 64% de los pacientes, células de tamaño pequeño con escaso citoplasma, núcleo oval y nucléolo ausente o apenas perceptible[6,16]. En otras situaciones las células presentan mayor citoplasma y tamaño celular intermedio, motivo por el cual son informadas como carcinomas poco diferenciados[6,19].

La IHQ (inmunohistoquímica) de estos tumores comprende la negatividad para marcadores como el TTF-1 (factor de transcripción tiroideo 1) y PSA; y positividad para cromogranina, sinaptofisina y enolasa neurono específica[8,9,19,21]. Estos tumores también pueden expresar antígeno carcinoembrionario (CEA) en sangre; el mismo podría ser utilizado como marcador de seguimiento de enfermedad, aunque no se encuentra establecido como marcador de seguimiento frente al tratamiento ni como marcador diagnóstico. En este tipo de tumores se evidencia expresión de VEGF (factor de crecimiento derivado de endotelio vascular), lo que confiere mayor grado de desdiferenciación y mayor grado de agresividad[9].

Al momento del diagnostico la mayoría de los pacientes se encuentran sintomáticos, siendo la clínica más frecuente: retención urinaria (síntoma inicial en 72% de los casos reportados), hematuria, tenesmo rectal, dolor pélvico y hematoquezia. Otros síntomas menos frecuentes son los síntomas obstructivos provocados por el crecimiento tumoral, como la hidronefrosis y la insuficiencia renal aguda. Como síndromes paraneoplásicos asociados se han descripto una amplia variedad de cuadros: Síndrome de Eaton-Lambert, neuropatía periférica, Miastenia Gravis, encefalopatía límbica, SIHAD (Síndrome de secreción inadecuada de hormona antidiurética[17]), hipercalcemia[11], síndrome de Cushing.

La estadificación de estos tumores es según TNM (Tamaño tumoral-nódulos linfáticos-metástasis) si bien se habla en general de enfermedad localizada, localmente avanzada y enfermedad metastásica. Los sitios metastásicos habituales son: hígado, pulmones, huesos (donde generan lesiones líticas en lugar de blásticas[4,11]), suprarrenales, vejiga, cerebro y medula espinal. Las localizaciones menos frecuentes, aunque también descriptas son: testículos, epidídimo, peritoneo, páncreas, corazón (pericárdicas e intra cardíacas[20]), tiroides y cuerdas vocales.

Por el momento no se cuenta con un tratamiento específico para el carcinoma microcítico de próstata, se extrapola del manejo del carcinoma microcítico de origen pulmonar. El tratamiento de quimioterapia con base al platino alcanza tasas de respuesta de hasta el 72% [15], con una duración media de la respuesta de 9 meses[13,14], en combinación con radioterapia, siendo ésta última indicada en tumores pT3 y resecciones de tumores con márgenes comprometidos. La resección transuretral se reserva para lesiones localizadas pasibles de ser curadas con la misma y en los casos de presentar sintomatología obstructiva, con fines paliativos[13].

Los factores pronósticos más importantes son: 1) componente de células neuroendocrinas presentes en la muestra, 2) albumina sérica, 3) performance status (ECOG), 4) número de metástasis, 5) presencia de síndrome paraneoplásicos [11,12].

En la actualidad, la supervivencia global media de este tipo de tumores no supera los 2 años, más allá del tratamiento recibido[4].

CONCLUSIÓN

Los carcinomas de células pequeñas prostáticos forman parte de un grupo de tumores muy raros e infrecuentes como son los carcinomas de células pequeñas de origen extrapulmonar. Representan el 0.5-2% de las neoplasias prostáticas. Se presentan como lesiones localmente invasivas con alta capacidad de diseminación metastásica, lo cual hace que su pronóstico sea ominoso.

Habitualmente son informados como lesiones carcinomatosas sin ser claro su origen, ya que cursa con valores de antígeno prostático en sangre y tejido normales, siendo la IHQ crucial para su diagnóstico. Los síntomas y signos con los que se presentan son comunes a los adenocarcinomas prostáticos.

Es de crucial importancia tener presente éste diagnóstico diferencial ya que el tratamiento y el pronóstico sumamente diferentes.

BIBLIOGRAFÍA

1. Van der Heijden HF, Heijdra YF. Extrapulmonary small cell carcinoma. South Med J 2005;98:345-9.
2. Yashi M, Terauchi F, Nukui A, Ochi M, Yuzawa M, Hara Y, et al. Small-cell neuroendocrine carcinoma as a variant form of prostate cancer recurrence: a case report and short literature review. Urol Oncol 2006;24:313-7.
3. Têtu B, Ro JY, Ayala AG, Johnson DE, Logothetis CJ, Ordonez NG. Small cell carcinoma of the prostate. A clinicopathologic study of 20 cases. Cancer 1987;59:1803-9.
4. Ciszewski A, Shackleton D, Beer TM. Long-term remission of metastatic small cell carcinoma of the prostate. Urology 2008;71:546.
5. Di Sant'Agnese PA, Cockett AT. The prostatic endocrine-paracrine (neuroendocrine) regulatory system and neuroendocrine differentiation in prostatic carcinoma: a review and future directions in basic research. J Urol 1994;152:1927-31.
6. Galanis E,Frytak S, Lloyd RV. Extrapulmonary small cell carcinoma. Cancer 1997;79:1729-36.
7. Helpap B, Köllermann J. Undifferentiated carcinoma of the prostate with small cell features: immunohistochemical subtyping and reflections on histogenesis. Virchows Arch 1999;434:385-91.
8. Wu JT, Astill ME, Liu GH, Stephenson RA. Serum chromogranin A: early detection of hormonal resistance in prostate cancer patients. J Clin Lab Anal 1998;12:20-25.
9. Harper ME,Glynne-Jones E, Goddard L, Thurston VJ, Griffiths K. Vascular endothelial growth factor (VEGF) expression in prostatic tumours and its relationship to neuroendocrine cells. Am J Surg Pathol 2008;32:65-71.
10. Smith DC,Tucker JA, Trump DL. Hypercalcemia and neuroendocrine carcinoma of the prostate: a report of three cases and a review of the literature. J Clin Oncol 1992;10:499-505.
11. Leibovici D, Spiess PE, Agarwal PK, Tu SM, Pettaway CA, Hitzhusen K, et al. Prostate cancer progression in the presence of undetectable or low serum prostate-specific antigen level. Cancer 2007;109:198-204.

12. Papandreou CN, Daliani DD, Thall PF, Tu SM, Wang X, Reyes A, et al. Results of a phase II study with doxorubicin, etoposide and cisplatin in patients with fully characterized small-cell carcinoma of the prostate. J Clin Oncol 2002;20:3072-80.
13. Palmgren JS, Karavadia SS, Wakefield MR. Unusual and underappreciated: small cell carcinoma of the prostate. Semin Oncol 2007;34:22-9.
14. Mackey JR, Au HJ, Hugh J, Venner P. Genitourinary small cell carcinoma: determination of clinical and therapeutic factors associated with survival. J Urol 1998;159:1624-9.
15. Amato RJ, Logothetis CJ, Hallinan R, Ro JY, Sella A, Dexeus FH. Chemotherapy for small cell carcinoma of prostatic origin. J Urol 1992;147:935-7.
16. Wang W, Epstein JI. Small cell carcinoma of the prostate. A morphologic and immunohistochemical study of 95 cases. Am J Surg Pathol 2008;32:65-71.
17. Wenk RE, Bhagavan BW, Levy R, Miller D, Weisburger WR. Ectopic ACTH, prostatic oat cell carcinoma and marked hypernatremia. Cancer 1977; 40:773-778.
18. Schron DS, Gipson T, Mendelsohn G. The histogenesis of small cell carcinoma of the prostate: An immunohistochemical study. Cancer 1984; 53:2478-2480.
19. A. Fernández Montes, M.A. Núñez Viejo, M.A. Alonso Bermejo y J.García Gómez: Small cell carcinoma of the prostate. An unusual histology. Galicia Clin 2011; 72 (4): 33-35.
20. M. Sereno Moyano, J. de Castro Carpeño, B. Castelo Fernández y M. González Barón. Metástasis intra cardíaca en un carcinoma microcítico de próstata Rev Clin Esp. 2005;205(7):358-60.
21. Neuroendocrine differentiation in adenocarcinoma of the prostate: an institutional review. David Pérez-Callejo, Estefanía Linares, Blanca Cantos, Mariano Provencio. Rev. Arg. de Urol. · Vol. 79 (2) 2014: 79-84.