ROTURA COROIDEA Y COMMOTIO RETINAE TRAS TRAUMATISMO OCULAR CONTUSO

Natalia R. Laboret Bruno[1], Emilia C. Rodríguez[1], María F. Lamare[1], Myriam Arguello[1], Graciela M. Venier[1].

Palabras claves: Commotio retinae, edema de Berlín, neovascularización coroidea, rotura coroidea, traumatismo ocular contuso.

INTRODUCCIÓN

La contusión ocular es un trauma cerrado de alta energía causado por un objeto romo. Representa entre un 25 a un 50% de los traumatismos oculares. El 80% de los casos son hombres y el 57% son menores de 30 años. Entre los objetos más frecuentes de trauma se encuentran: corchos de champaña, bandas elásticas, pelotas (golf, squash, paintball). Las agresiones por golpe de puño representan otra causa significativa[1].

El mecanismo de lesión se produce por una compresión antero-posterior con un estiramiento simultáneo del plano ecuatorial del globo ocular, lo cual conduce a una serie de lesiones tanto de origen contuso como de estiramiento.

La energía transmitida del objeto produce aplanación rápida de la cornea con aumento súbito de la presión intraocular, la cual es de tal magnitud que hasta puede producir fracturas de órbita.

La rotura coroidea se observa en el 7-8% de los traumatismos oculares contusos[2].

Fue descrita por primera vez en 1854 por Von Graefe como una lesión de la coroides, membrana de Bruch y el epitelio pigmentario de la retina (EPR). La rápida deformación del globo por un objeto a alta velocidad o su onda de choque causa un incremento súbito de la fuerza sobre la esclera y la hialoides posterior así como en todas las capas de tejidos que se encuentran entre ellas. La misma puede ocurrir directamente en el sitio de impacto o indirectamente en el globo sobre el lado opuesto por una lesión de contragolpe[1,2].

Se visualiza en el fondo de ojo como una o varias líneas blancas verticales, en media luna, concéntricas a la papila óptica, que representan la esclerótica subyacente expuesta.

Muchas veces puede estar enmascarada por una hemorragia subretiniana que atraviesa la membrana limitante interna con el resultado de hemorragia subhialoidea o hemorragia vítrea. Semanas o meses después, al reabsorberse la sangre, se hace visible la lesión coroidea[1,2,5].

Unos de los métodos complementarios más utilizados para el diagnóstico, es la angiofluoresceinografía digital (AFG), en la cual se observa una hiperfluorescencia desde etapas tempranas del estudio, debido a la disrupción del EPR y que persisten en tiempos tardíos del mismo[6].

El pronóstico visual es malo si hay afectación foveolar[7].

Una complicación tardía, poco habitual, es la neovascularización coroidea que puede producir hemorragias, cicatrices, desprendimientos de retina e incluso un mayor deterioro visual. El tratamiento de la neovascularización coroidea se realiza con fármacos antiangiogénicos (anti-VEGF) como el ranibizumab o el bevacizumab que se colocan en la cavidad vítrea. También puede iniciarse terapia con laser argón, realizando fotocoagulación de la retina afectada[7-10].

La commotio retinae se presenta hasta en un 35% de los traumatismos oculares contusos. Ocurre en respuesta a la aplicación de una fuerza externa al globo ocular, causando una lesión de contragolpe.

Tiene dos formas de presentación, una de intensidad media, la conmoción retiniana y una más grave, la contusión retiniana.

En ambas presentaciones se produce una fragmentación a nivel de los segmentos externos de los fotorreceptores, con pérdida de los procesos apicales del EPR, rotura de la membrana plasmática del EPR y formación de espacios quísticos[2].

En la fundoscopia, se observa como una opacificación blanco-grisácea de la retina afectada. Si se compromete solo el polo posterior del globo ocular, se denomina edema de Berlín[11].

Uno de los métodos complementarios más utilizados es la tomografía de coherencia óptica (OCT) en la cual se aprecia un aumento de la reflectividad en la unión de los segmentos internos y externos de los fotorreceptores[13].

Sin tratamiento suele ceder en 3 a 4 semanas[13].

El pronóstico visual es bueno si no está acompañado de otras lesiones retinianas, más del 60% de los pacientes recuperan la visión.

CASO CLÍNICO

Paciente masculino de 15 años de edad que tras sufrir un traumatismo ocular contuso izquierdo por una “bola de barro” arrojada desde una distancia de 1 metro aproximadamente, de una hora de evolución, se presenta al servicio de guardia de Oftalmología del Hospital Privado de Comunidad, acompañado de sus padres, refiriendo disminución de la agudeza visual en el ojo izquierdo.

Al examen oftalmológico se constata una agudeza visual (AV) en el ojo derecho (OD) de 20/20 y en ojo izquierdo (OI) de visión bultos.

[1] Servicio de Oftalmología del Hospital Privado de Comunidad. Córdoba 4545 (B7602CBM). Mar del Plata. Buenos Aires. Argentina.
Email de contacto: residentesojos@gmail.com

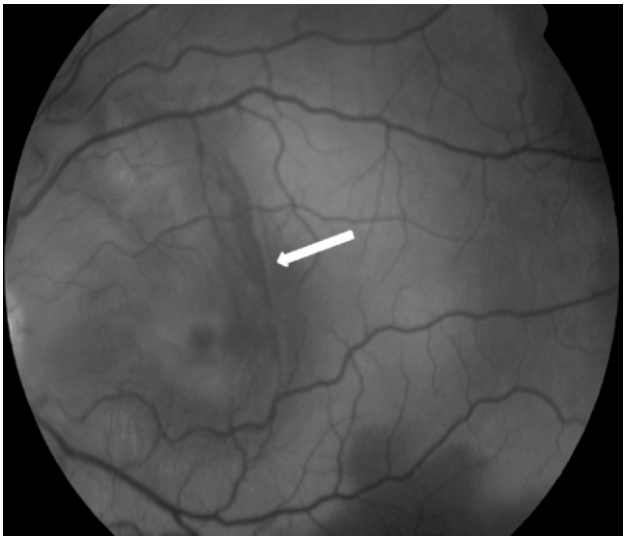

Figura 1. Retinografía del ojo izquierdo, se observa la ruptura coroidea que afecta la región foveolar (flecha blanca)

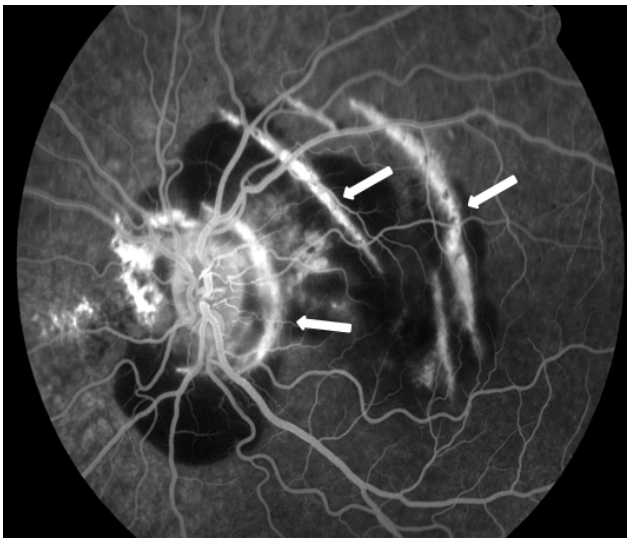

Figura 2. Angiofluoresceinografía (AFG). Hiperfluorescencia de las múltiples lesiones coriorretinales (flechas blancas).

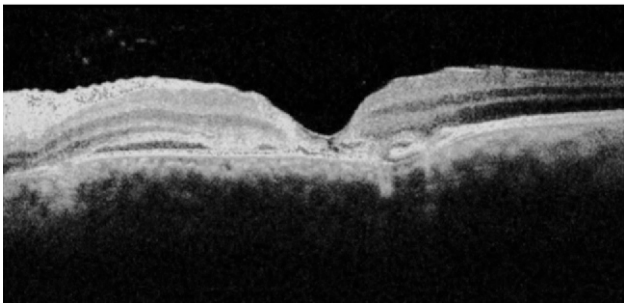

Figura 3. Tomografía de Coherencia Óptica (OCT). Corte macular donde se observa la alteración en las capas externas de la retina y la disrupción del epitelio pigmentario.

Figura 4. Retinografías que muestran la evolución de las rupturas coroideas. A: 10 días luego del traumatismo. B: 20 días posteriores.

Al examen pupilar, la pupila del OI se encontraba en midriasis media, con reflejo consensual presente y fotomotor disminuido. En el OD no se encontró alteración en los reflejos pupilares.

Los movimientos oculares se encontraban sin alteraciones.

La palpación orbitaria no evidenciaba resaltos óseos ni crepitación. La radiografía de orbita y senos paranasales no mostro ninguna alteración.

A la biomicroscopia en OI se observaba intensa reacción en cámara anterior con una presión intraocular dentro de los valores normales para la edad. El examen en OD fue irrelevante.

En la fundoscopia, tras dilatación pupilar con fármacos midriáticos, se observa en el OI un blanqueamiento de las capas externas de la retina, en polo posterior y que se extendía hacia retina periférica, que correspondía a una commotio retinae. En región macular se observaban cuatro lesiones blanco-nacaradas, en forma de cuña, dos de las cuales involucraba la región parafoveolar temporal, otra, la región peripapilar y una cuarta se observaban por dentro de las arcadas vasculares temporales (Fig. 1). Se evidenciaban signos de catarata traumática. El resto del fondo de ojo fue normal. No se advirtió patología en OD.

Ante la sospecha clínica de rotura coroidea, se realizo una angiofluoresceinografía (AFG), en la cual se observo hiperfluorescencia de las lesiones lineales maculares compatibles con dicho diagnóstico (Fig. 2).

Se indico la realización de una tomografía de coherencia óptica (OCT) en la cual se aprecio la hiperreflectividad de la retina externa y disrupción del EPR (Fig. 3).

Se indico tratamiento con acetato de prednisolona tópico cada 2 horas junto con atropina tópica cada 8 horas para el tratamiento de la iritis traumática.

El paciente fue sometido a revisiones semanales apreciándose una completa resolución de la commotio retinae y de la iritis traumática, con hiperpigmentación tenue del borde de las lesiones coroidales, sin signos de neovascularización temprana (Fig. 4).

La AV continua siendo de visión bultos en OI a causa del compromiso foveolar del cuadro.

CONCLUSIONES

El diagnóstico de rotura coroidea tras un traumatismo ocular contuso es importante desde el punto de vista del pronóstico visual, ya que si compromete la región macular y más aun, la región foveolar puede causar una importante disminución de la agudeza visual produciendo una discapa-cidad permanente.

Al momento del diagnóstico son fundamentales la historia clínica y el examen del fondo de ojos. La dificultad diagnóstica radica en que habitualmente este cuadro se asocia a commotio retinae o hemorragias retinales que dificultan la visualización directa de las lesiones coroideas. Por tal motivo la angiofluoresceinografía es la prueba más utilizada, en la cual pueden observarse lesiones que no son diagnosticadas tempranamente mediante oftalmoscopia indirecta.

Con respecto al commotio retinae, este es cuadro relativamente benigno, que sin tratamiento, cede en el transcurso de 4 a 6 semanas, con un buen pronostico de la agudeza visual [2].

Durante el seguimiento del paciente con ruptura coroidea hay que diagnosticar y tratar tempranamente una de las complicaciones más graves que es la neovascularización coroidea, la cual, de presentarse, puede causar hemorragias vítreas, con proliferación vitreoretinal y desprendimientos de retina[12] que podrían comprometer aún más la función visual del paciente.

BIBLIOGRAFÍA

1. Williams DF, Mieler WF, Williams GA. Posterior segment manifestations of ocular trauma. Retina. 1990; 10 Suppl 1:S35-44.
2. Ruiz Moreno JM, Arias Barquet L, Manual de retina SERV. Sociedad Española de Retina y Vítreo. 2013 248-251.
3. Raman SV, Desai UR, Anderson S, Samuel MA. Visual prognosis in patients with traumatic choroidal rupture. Can J Ophthalmol. 2004 Apr; 39(3):260-6.
4. Stephen J. Ryan, Schachat A. Retina Clinica 4 Ed. Editorial Marban, 2009. Cap 110; 1671-1672.
5. Carrim ZI, Simmons IG.Traumatic choroidal rupture. Emerg Med J. 2009 Dec; 26(12):880.
6. Weis A, Kodsi SR, Rubin SE, Esernio Jenssen D, Ferrone PJ, McCormick SA.Subretinal hemorrhage masquerading as a hemorrhagic choroidal detachment in a case of nonaccidental trauma. J AAPOS. 2007 Dec; 11(6):616-7.
7. Muramatsu D, Iwasaki T, Agawa T, Usui M, Goto H. Successful closure aft large blunt macular chorioretinal rupture: a case report. Clin Ophthalmol 2012; 6:311-4.
8. Abri A, Binder S, Pavelka M, Tittl M, Neumüller. Choroidal neovascularization in a child with traumatic choroidal rupture: clinical and ultrastructural findings. Clin Experiment Ophthalmol. 2006 Jul; 34(5):460.
9. Ament CS, Zacks DN, Lane AM, Krzystolik M, D'Amico DJ, Mukai S, Young LH, Loewenstein J, Arroyo J, Miller JW. Predictors of visual outcome and choroidal neovascular membrane formation after traumatic choroidal rupture. Arch Ophthalmol. 2006 Jul; 124(7):957-66.
10. Piermarocchi S, Benetti E, Fracasso G. Intravitreal bevacizumab for posttraumatic choroidal neovascularization in child. J AAPOS. 2011 Jun; 15(3):314-6.
11. Janknecht P.Treatment of traumatic choroidal neovascularization with ranibizumab. Ophthalmology. 2011 Jan; 108(1):57-9.
12. Hilton GF. Late serosanguineous detachment of the macula after traumatic choroidal rupture. Am J Ophthalmol. 1975 Jun; 79(6):997-1000.
13. Kolomeyer AM, Szirth BC, Nayak NV, Khouri AS. Complementary imaging technologies in blunt ocular trauma. Oman J Ophthalmol. 2013 May; 6(2):108-11.