

## LESION DEFORMANTE CRANEOFACIAL POR DISPLASIA FIBROSA

Vanina Perticone  
Marina Luzuriaga  
Ariel E. Ivars  
Candelaria Irastorza

Servicio de Otorrinolaringología. Hospital Privado de Comunidad. Córdoba 4545. (B7602CBM). Mar del Plata. Argentina.  
E-mail: vaninaperticone@hotmail.com

### INTRODUCCION

Los liposarcomas (LS) de laringe son tumores infrecuentes. Representan el 10-15% de todos los LS de cabeza y cuello<sup>1-2</sup>.

La disfagia y la obstrucción de la vía respiratoria alta son los síntomas de inicio.

El subtipo histológico es el factor pronóstico más importante<sup>1-2</sup>.

La cirugía es el tratamiento de elección.

### CASO CLINICO

Paciente de 70 años de edad, no fumador, consultó por disfagia alta, sialorrea, voz nasal, dificultad respiratoria grado II de 4 meses de evolución. Se realizó nasofibro-laringoscopia donde se visualizó neoformación pediculada con implantación en valécula, abundante saliva, cuerdas vocales móviles.

Se realizó microcirugía de laringe, el resultado de patología informó liposarcoma bien diferenciado (tumor lipomatoso atípico) Posteriormente realizó tratamiento con radioterapia. Actualmente el paciente se encuentra libre de enfermedad y bajo controles periódicos.

### DISCUSION

Los LS representan el 15% de todos los sarcomas, los cuales se sitúan principalmente en el retroperitoneo y en las extremidades (1-2). Los LS de cabeza y cuello representan el 3-5% de todos los sarcomas, mientras que los LS de laringe e hipofaringe representan el 10-15% de todos los LS de cabeza y cuello (4-5-6)

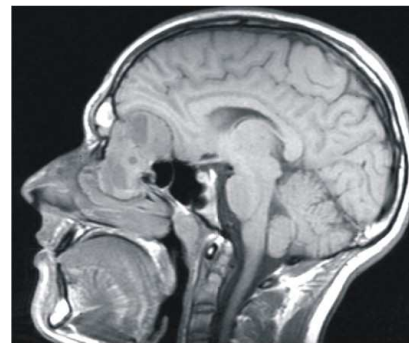
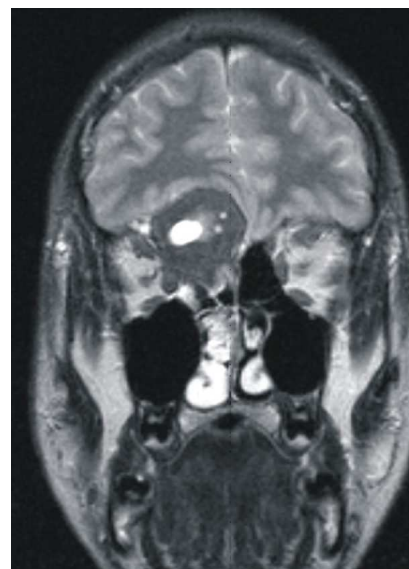
Son más frecuentemente diagnosticados en varones 9/1 entre 50-70 años.

La signosintomatología más frecuente se corresponde con la localización supraglótica e hipofaríngea:

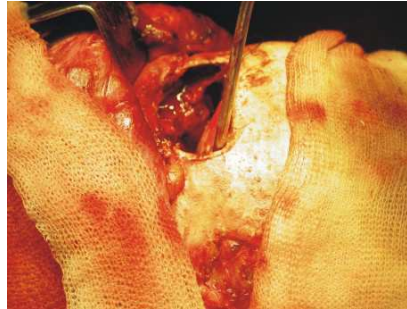
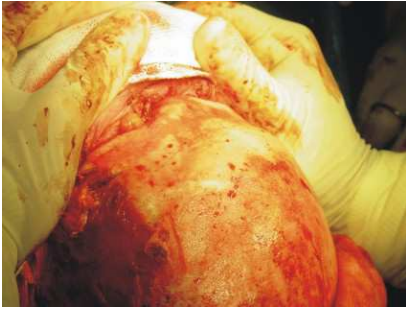obstrucción al flujo aéreo, cambios en la voz y disfagia.

El subtipo histológico es sin duda el factor pronóstico más importante<sup>5</sup>.

La exéresis quirúrgica local es el tratamiento de elección del tumor primario y de las posibles recurrencias. A pesar de la eficacia de la radioterapia en el tratamiento de liposarcomas en otras regiones de la economía, no está justificado el uso de la misma como tratamiento inicial de este tipo de tumores dada la buena respuesta<sup>1-2</sup>. Las recurrencias son frecuentes y pueden apare-



**Figuras 1 y 2.** Imágenes de resonancia nuclear magnética.



**Figuras 3 y 4.**

cer desde 6 meses a 30 años postintervención.

La afectación de las regiones ganglionares cervicales no se ha comprobado en ningún caso, de ahí que no esté justificado el vaciado ganglionar<sup>3-5</sup>.

## CONCLUSION

Los liposarcomas de laringe son tumores infrecuentes que afectan mayoritariamente al sexo masculino. Su diagnóstico es sencillo, el pronóstico es netamente histológico y la exéresis quirúrgica es el tratamiento de elección.

## BIBLIOGRAFÍA

1. Liposarcoma of the larynx. *Ann Otol Rhinol Laryngol* 2007;116:418-24.
2. Liposarcoma of the larynx, case report and literature review. *Arch Otolaryngol Head Neck Surg* 1986;112:1289-92.
3. Well-differentiated liposarcoma of the epiglottis. *J Laryngol Otol* 2001;115:593-5.
4. Laryngeal liposarcoma. *Arch Otolaryngol Head Neck Surg* 1994;120:422-6.
5. Liposarcomas of the larynx and hypopharynx: a clinicopathologic study of eight new cases and a review of the literature. *Laryngoscope* 1995;105:747-56
6. Laryngeal and hypopharyngeal lipo-sarcoma. Report of a case and literature review. *An Otorrinolaringol Ibero Am* 2002;29:431-8.