MALFORMACIONES CONGÉNITAS DE LA PARED ANTERIOR DEL TÓRAX: PECTUS EXCAVATUM, DESCRIPCIÓN DE UNA SERIE DE CASOS

Noelia Delaygue[1], Hilario Ferrero[1], Sergio Polliotto[2], Diego Natta[1]

RESUMEN

El pectus excavatum es la deformidad más común de la pared anterior del tórax, es más frecuente en varones y tiene una carga genética importante. La derivación oportuna al especialista debiera ser realizada por el pediatra de cabecera, sin minimizar el problema, en el momento del diagnóstico, para realizar los estudios y ejercicios correspondientes. La cirugía con barra protésica se realiza cuando el índice de Haller supera 3.25 o cuando hay evidencia clínica o radiológica de compresión cardio-respiratoria, generalmente en la edad puberal. El motivo más frecuente que lleva a la consulta es la preocupación estética. Las complicaciones de la cirugía han disminuido con el advenimiento de la toracoscopía. El manejo del dolor con protocolos actualizados hace que la reinserción de los niños a sus actividades normales sea precoz.

Palabras clave: Pectus Excavatum, Indice de Haller, Toracoscopia, Cirugía de Nuss

SUMMARY

Congenital malformations of the anterior chest wall: Pectus Excavatum, description of a case series

Pectus excavatum is the most common deformity of wall chest; it is more frequent in males and presents an important genetic load. Timely referral to specialist should be done by pediatrician, without diminishing the issue at time of diagnosis, to perform studies and exercises. The surgery with bar is performed when Haller Index is more than 3.25 or if there is clinical-radiological evidence of cardio-respiratory compression, generally in pubertal age. The reason for visit is cosmetic concern, more often. The surgery's complications have decreased with advent of thoracoscopy. Protocol pain management has allowed children to return earlyer to their activities.

Key words: Pectus Excavatum, Haller Index, Thoracoscopy, Nuss's Surgery

[1] Servicio de Pediatría. [2] Sección Cirugía Pediátrica. Hospital Privado De Comunidad de Mar del Plata. Córdoba 4545. (B7602CBM).Mar del Plata. Argentina.
Correspondencia: Dr. Sergio Polliotto: spolliotto@intramed.net
Conflicto de intereses: ninguno que declarar

INTRODUCCIÓN

El manejo de las malformaciones congénitas de la pared anterior del tórax que incluye la detección precoz, derivación oportuna, cirugía y reinserción a la actividad normal, ha cambiado, técnicas mínimamente invasivas, reemplazan a procedimientos quirúrgicos abiertos realizados durante décadas[1,3-5,9,10]. El pectus excavatum (PE) es la deformidad de la pared torácica más común, con preponderancia del sexo masculino 3/1[1-4,9,12].

Presentamos cuatro pacientes que fueron sometidos a corrección quirúrgica utilizando técnica descripta por Donald Nuss y revisión de la bibliografía publicada.

MATERIAL Y MÉTODO

Serie de casos de pacientes con diagnóstico de PE, evaluado y operado según técnica descripta por Donald Nuss entre los años 2009-2011. Revisión bibliográfica utilizando bases de datos Pubmed y Lylacs.

RESULTADOS

En esta serie presentamos cuatro pacientes varones operados con diagnóstico de PE. La edad promedio de la primera consulta fue 15 años (13-17), se colocó la barra protésica a los 16 años promedio (15-17) y se retiró a los 17 años (un paciente). Dos pacientes refirieron antecedentes familiares de la misma enfermedad en el padre. El motivo de consulta fue la preocupación por la imagen corporal (100%). El índice de Haller (IH) fue mayor a 3.25 en todos medido por tomografía computada. Fueron sometidos a cirugía correctora con barra protésica.

La internación promedio fue 7,5 días (5-10), se utilizó un catéter epidural para tratamiento de dolor. El alta hospitalaria se realizo al séptimo día promedio (5-10).

A los treinta y siete días (30-45) de la cirugía retomaron actividad física habitual.

Al primer paciente operado se le retiró la barra a los dos años del procedimiento. El tórax no retornó a su forma patológica. Reinició deportes de alto impacto de forma inmediata. El segundo paciente presentó desplazamiento de la barra a 8 meses del postoperatorio; se corrigió y evoluciona favorablemente.

El tercer paciente presentó como complicación un absceso subcutáneo en el sitio de inserción de la barra, se drenó y cultivó *Staphyllococcus aureus* meticilino resistente; cumplió seis semanas de tratamiento antibiótico con trimetroprima-sulfametoxazol con buena evolución.

DISCUSIÓN

La derivación oportuna de pacientes con diagnóstico de PE es controversial, si bien la preocupación por la imagen corporal en adolescentes es motivo de consulta, la patología es subestimada por el personal de salud entendiendo que la corrección es cosmética[1,10,13].

La cirugía reparadora de la pared torácica tiene buenos resultados si se realiza durante la adolescencia cuando el crecimiento esquelético está cerca de la madurez.1,10 Este procedimiento utilizando técnicas mínimamente invasivas se realizo exitosamente en pacientes de 1 a 50 años. Antes de la pubertad, el tórax es maleable, el tiempo de recuperación corto y la incidencia de recurrencia baja[3,7,12,13].

En los menores de 8 años hay riesgo de recurrencia pues la barra de soporte es removida antes del empuje puberal[3,7,9,10,12]. Todo paciente pequeño con síntomas asociados a compresión cardíaca y/o pulmonar, tiene indicación de reparación temprana y la mejoría de los síntomas disminuye notablemente luego de la misma, quizás, también por las mejoras en la estética que elevan la autoestima[3,13].

Durante la adolescencia los pacientes establecen una existencia independiente de sus padres, necesitan ganar la aceptación de sus pares, comienzan el proceso de citas, las deformidades de la pared del tórax, los ubica en situaciones menos ventajosas[1,13].

Kelly y col. describen las mejoras percibidas en calidad de vida, funcionamiento físico y psicosocial en adolescentes sometidos a cirugía correctora[1].

El PE puede asociarse a: cardiopatías congénitas (defectos septales, prolapso de válvula mitral, ductus arterioso), Síndrome de Marfan, Síndrome de Pierre Robin, Síndrome de Prune Belly, parálisis cerebral, esclerosis tuberosa, costilla cervical bilateral, hernia diafragmática congénita, neurofibromatosis, paladar hendido, agenesia pulmonar, enfisema lobar congénito y Síndrome de Poland[13].

Antecedentes familiares de PE están presentes en el 44% de los pacientes. La evaluación genética de un subconjunto de estos con dos hermanos afectados mostró que la herencia puede ser autosómico dominante; con menor frecuencia recesiva, ligada al X, o multifactorial[4,7,13]. El PE puede considerase una patología del tejido conectivo hereditaria[13].

Los pacientes que aún están creciendo deben ser reevaluados regularmente, la deformidad progresa en esta etapa especialmente durante el empuje puberal[5].

A los pacientes con una deformidad leve (IH < 3.2) se les indica ejercicios que modifican la postura, son re-evaluados cada seis meses hasta que finaliza el empuje puberal.4,13 El atletismo, la natación, el básquet y la danza son deportes que contribuyen incrementando la expansión torácica y mejorando la función cardiopulmonar[5,13].

Los pacientes con deformidades severas o sintomáticos son evaluados mediante tomografía computada, estudios de función pulmonar en reposo y evaluación cardiovascular[2,4,9,10].

La cirugía es indiscutible en pacientes sintomáticos que presentan PE severo que cumplen dos o más de los siguientes criterios: IH > 3.2, compresión cardíaca o pulmonar, prolapso de válvula mitral, arritmia o enfermedad pulmonar restrictiva, reparación quirúrgica fallida, distorsión de la imagen corporal[4,9,10,12,13].

TÉCNICA QUIRÚRGICA DESCRIPTA POR DONALD NUSS[5,9,11,12.]

1. Anestesia general, colocación de catéter epidural.
2. Posición decúbito dorsal, brazos en abducción. (Fig. 1)
3. Cálculo del tamaño de la barra y modelaje utilizando el sistema Retro esternal Lorenz Biomet Microfixation. (Fig. 2)8
4. Incisiones laterales y bolsillos subcutáneos.
5. Inserción de trocar de 5 mm y óptica de 5 mm y 30º. Neumotórax.
6. Colocación del introductor por videotoracoscopía para crear un túnel subesternal. (Fig.3)
7. Amarre de la barra al introductor e introducción de la misma con convexidad superior.
8. Rotación de la barra.
9. Colocación de estabilizadores laterales.
10. Fijación de estabilizadores (Fig. 4)

La complicación temprana más común es el neumotórax residual secundario a la insuflación con $Co2$[3,9-12]. La neumonía es poco frecuente, los pacientes reciben antibióticos profilácticos por 3 a 5 días[4,11]. Las infecciones de la herida y/o barra ocurren en menos del 1%[5,9,11].

Figura 1. Posición para la cirugía

Figura 2. Medición de la barra

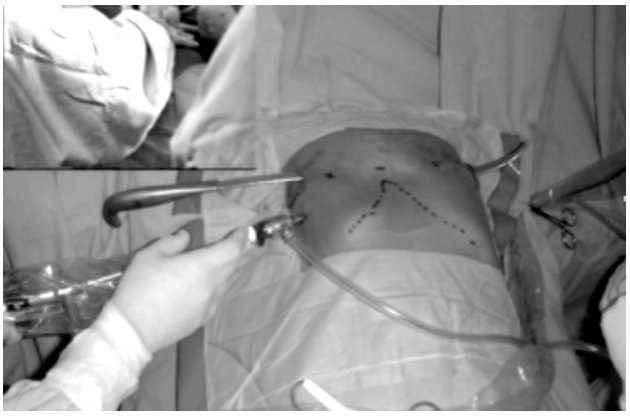

Figura 3. Toracoscopía

Figura 4. Antes y después de la cirugía

Las infecciones requieren drenaje, cultivos y tratamiento inicial con antibióticos endovenosos, seguidos por tratamiento oral hasta que, los valores de proteína C reactiva (PCR) y eritrosedimentación sean normales[5]. Esta opción de tratamiento, permite mantener la barra colocada[9].

Algunos reportes informan mayor frecuencia de infecciones del lado del estabilizador[3].

La alergia al níckel, metal que forma parte de la prótesis, debe sospecharse ante la presencia de líquido pleural que persiste más de 4 días y cultivos negativos. Los corticoides son la primera línea de tratamiento, de fracasar, se puede reemplazar la barra de acero por una de titanio[5,6].

La pericarditis ocurre en el 0,4% de los pacientes, la alergia al níckel, el trauma pericárdico o el síndrome postcardiomiotomía son causas probables[4,6].

La perforación cardiaca no se observa desde el advenimiento de la toracoscopía[3,9,10].

El desplazamiento de la barra era la complicación tardía más importante[9,10]. La frecuencia de hasta el 15% antes de la introducción de los estabilizadores, cayó al 5%; con la adición de las suturas costales alrededor de la barra y las costillas subyacentes es menor al 1%. Los desplazamiento menores al 20% con reparación estable, no se tratan[3,10].

La sobrecorrección, resulta en Pectus Carinatum, ocurre en el 0,4% de los pacientes[4,9].

La subcorrección incrementa el riesgo de recurrencia[5,9].

El dolor persistente puede estar relacionado a desplazamiento de la barra, dislocación del estabilizador, prótesis apretada o larga, erosión esternal y/o de las costillas, infecciones o alergia.[3]

Donald Nuss y col. y, Kelly y col. publican protocolos para manejo del dolor similares. Tratamiento ansiolítico con benzodiacepinas la noche previa a la cirugía y 45 minutos antes del traslado a quirófano. Los niños son anestesiados e intubados antes de insertar el catéter epidural, a los adolescentes se les inserta el catéter bajo sedación mínima antes de la anestesia. Reciben la primera dosis de ketorolac endovenoso antes de iniciar la cirugía y mantiene el tratamiento cada 6 hs hasta cumplir 24 hs sin la necesidad de analgesia epidural. La infusión epidural con fentanilo y bupivacaína comienza durante la inducción anestésica y continúa hasta el día 3ro al 5to del postoperatorio[9-11]. La morfina es el opioide de elección para rescates por dolor agudo[11]. Evitar la constipación forma parte de la estrategia para evitar dolor[3,4].

Los pacientes caminan desde el primer día y se les otorga el alta hospitalaria entre el 4to al 6to con codeína e ibuprofeno para el dolor[3,4,10-12].

La reinserción escolar en pacientes prepuberales es precoz, dos semanas, los más grandes requieren tres o cuatro. Todos están restringidos de participar en actividades deportivas por 6 semanas y deportes competitivos por 8 a 10, según Nuss y col.3

Para Kelly y col. los ejercicios de respiración profunda y la deambulación deben comenzar el primer día del postoperatorio. La analgesia se sostiene hasta el mes luego de la cirugía y deportes competitivos son permitidos luego de 3 meses. Las actividades de alto impacto (box, futbol, hockey) no están permitidas mientras la barra esté colocada. Realizan evaluaciones posoperatorias los meses 1, 6, 24 y anualmente hasta que la barra sea removida, entre el segundo y cuarto año de la colocación[4,12-13].

CONCLUSIÓN

Pasaron 20 años desde la primera corrección de PE utilizando técnicas mínimamente invasivas, numerosas modificaciones han hecho al procedimiento más seguro y exitoso. Publicaciones recientes reportan una reducción en la frecuencia de complicaciones, excelentes resultados en el posoperatorio con más del 95% de pacientes satisfechos[3,9,1213].

La cohorte que presentamos es pequeña, no podemos concluir nada diferente a lo expuesto en la bibliografía, los hallazgos son los mismos a los descriptos en grandes series. La cirugía del PE utilizando la técnica de Nuss, parece ser la de elección de aquí en adelante.

Es nuestra intención realizar seguimiento de los pacientes en tratamiento e incorporar otros en un estudio posterior que nos permita conocer con certeza los resultados del trabajo en nuestra institución.

BIBLIOGRAFÍA

1. Kelly R, Cash T, Shamberger R, Mitchell K, et al. Surgical Repair of Pectus Excavatum Markedly Improves Body Image and Perceived Ability for Physical Activity: Multicenter Study. Pediatrics 2008; 122, 1218
2. Louise Lawson M, Mellins R, Paulson J, Shamberger R, et al. Increasing Severity of Pectus Excavatum is associated with Reduced Pulmonary Function. The Journal of Pediatrics 2011; 159(2), 256-261
3. Donald Nuss. Minimally invasive surgical repair of Pectus Excavatum. Seminars in Pediatric Surgery 2008; 17, 209-217
4. Kelly R, Goretsky M, Obermeyer, Kuhn M, et al. Twenty-One Years of Experience With Minimally Invasive Repair of Pectus Excavatum by the Nuss Procedure in 1215 Patients. Annals of Surgery 2010; 252, 1072-1081
5. Donal Nuss, Robert E. Kelly, Minimally Invasive Surgical Correction of Chest Wall Deformities in Children (Nuss Procedure). Advances in Pediatrics 2008; 55, 395-410.

6. Rushing G, Goretsky M, Gustin T, Morales M, et al. When it is not an infection: metal allergy after the Nuss procedure for repair of pectus excavatum. Journal of Pediatric Surgery 2007; 42, 93-97
7. Redlinger R, Rushing G, Moskowitz A, Kelly R, Nuss D, et al. Minimally invasive repair of pectus excavatum in patients with Marfan síndrome and marfanoid features. Journal of Pediatric Surgery 2010; 45, 193-199
8. Donald Nuss, Robert Kelly, Croitoru Daniel, Katz Michael et al. Excellent long-term cosmetic result. A 10 year study of a minimally invasive technique for the correction of Pectus Excavatum indicated excellent long term cosmetic results. The Journal of Pediatric Surgery 1998; 33, 4
9. M. Martínez Ferro, C. Fraire, M. Rubio, N. Tamburri. Abordaje mínimamente invasivo de Nuss para la corrección del Pectus Excavatum. Cir Pediatr. 2005; 18, 65-69
10. Fierro Avila F, Molina Ramirez I, Salamanca E, Seba j et al. Pectus Excavatum: Reparación con la Técnica de Nuss. Serie de 10 casos. Rev.Fac.Med. 2009; 57: 178-183.
11. Prats R, Gonzalez R, Lazo D, Venturelli F et al. Operación de Nuss. Corrección mínimamente invasiva del Pectus Excavatum en adultos. Rev. Chilena de Cirugía 2010; 62, 3, 309-313
12. Prats R, Gonzalez R, Lazo D, Venturelli F et al. Corrección mínimamente invasiva (Operación de Nuss) del Pectus Excavatum en pacientes adultos. Rev. Méd. Chile 2009, 137, 1583-1590
13. Coelho MS, Guimarães PSF. Pectus excavatum: abordagem terapêutica. Rev Col Bras. 2007 Set-Out; 34 (5).