PLASMOCITOMA TESTICULAR BILATERAL

Agustín González, Mauricio Daruich*, Alfredo Penida*, Fernando Santomil*, Conrado Zanardi**, Marcelo Guagnini***

INTRODUCCIÓN

El Plasmocitoma es un tumor de células plasmáticas que afecta a la médula ósea o localizaciones extramedulares[1].

El Plasmocitoma Testicular (PT) es poco frecuente. Se han descriptos 65 casos en la literatura y sólo 3 de ellos bilaterales.

Nuestro objetivo es presentar un caso de PT bilateral y realizar una revisión de la bibliografía.

CASO CLÍNICO

Hombre de 52 años con reciente diagnóstico de Plasmocitoma extramedular (pared anterior del tórax y piel de muslo).

Punción Aspiración de Médula Osea: Sin infiltración neoplásica

Consultó por presentar tumoración testicular izquierda indolora de una semana de evolución.

Ecografía Testicular: Masa hipogénica bordes lobulados, de 3 x 2,6 cm, con hipervascularización en polo superior de testículo izquierdo y en testículo derecho de 0,8 x 0,5 cm de iguales características. Marcadores Testiculares: LDH 511LDH UI/l, alfafetoproteinas: 2,06 ng/ml, sub unidad Beta: 0,10 mUI/ml.

Se realizó orquiectomia radical izquierda y control de tumor derecho.

Anatomia Patológica informa PT.

El paciente completó 1º esquema de tratamiento quimioterapeútico con talidomida y bortezomib más corticoides en altas dosis. Evolución Tórpida con peritonitis difusa que llevó al óbito del paciente al 4º mes postoperatorio.

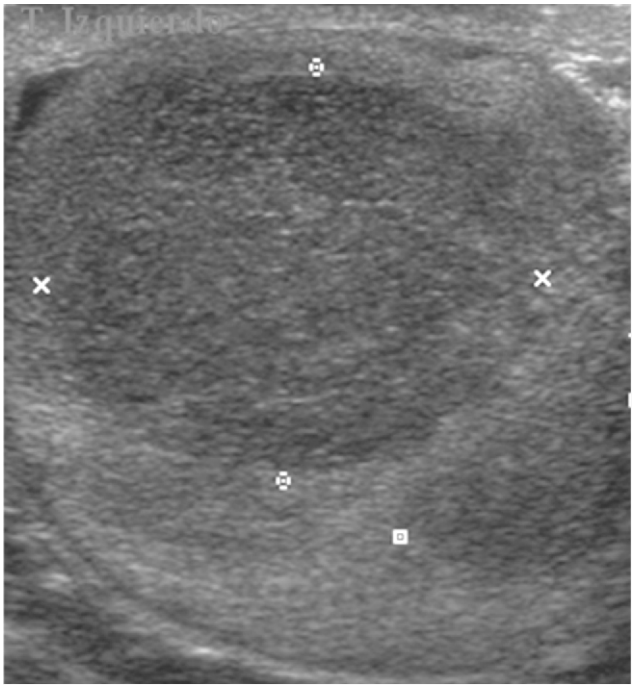

DISCUSIÓN

Las localizaciones extramedulares más frecuentes del Plasmocitoma son en el tracto respiratorio superior y la cavidad oral[1,2].

El PT es una afección poco frecuente que se presenta en el 2% de todas las neoplasias de células plasmáticas y se encuentra, por lo general, asociado a enfermedad sistémica1. Puede ser la manifestación inicial de un mieloma múltiple o ser localización única de un plasmocitoma solitario[3,4]. Se han descriptos hasta la fecha de 65 casos de PT y sólo 3 de ellos bilaterales, como el que presenta en nuestro paciente[5].

Se presenta como un agrandamiento testicular indoloro y sin diferencia semiológica con los tumores testiculares primarios. El diagnóstico diferencial debe hacerse con el seminoma y con los linfomas[6]. Para ello es necesario el estudio histológico donde se observa presencia de células plasmáticas

(*)Servicio de Urología. (**) Servicio Anatomía Patológica. Hospital Privado de Comunidad. (B7602CBM).Mar del Plata. Argentina.

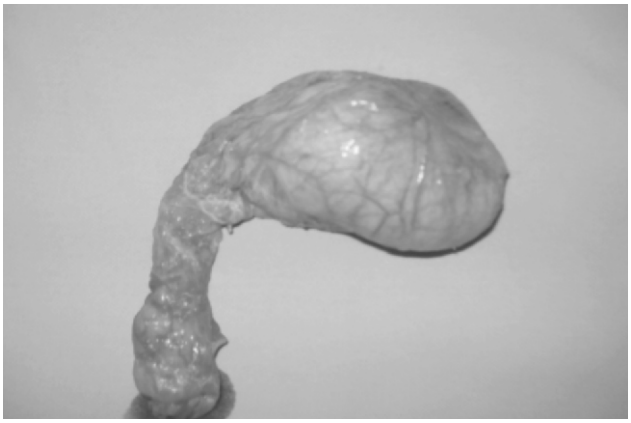

atípicas, y mediante técnicas inmunohistoquímicas se objetiva expresión de inmunoglobulinas monotípicas citoplasmáticas[7].

El tratamiento del PT solitario es la orquiectomía radical, continuando aún en discusión la efectividad de tratamientos quimio o radioterápicos. Su pronóstico depende en gran medida de la asociación a mieloma múltiple, siguiendo una evolución tórpida cuando existe esta asociación, con una sobrevida media de 12 meses[8,9].

Se han descripto casos de tratamiento exclusivo con orquiectomía sin aparición de recurrencia durante cortos periodos de seguimiento[10].

CONCLUSIÓN

Aunque el Plasmocitoma Testicular es una afección poco frecuente, debe ser tenido en cuenta al momento de realizar los diagnósticos diferenciales de tumor testicular, sobre todo en pacientes con antecedentes de Mieloma Múltiple.

BIBLIOGRAFÍA

1. Garrido Abad P, Coloma Del Peso A, Bocardo Fajardo G. <et al>. Plasmocitoma testicular bilateral secundario. Aportación de un caso y revisión de la literatura. Actas Urol Esp. 2008;32(10):1039-1042.
2. Gordon AJ, Churg J. Visceral involvement in múltiple myeloma. N Y State J Med. 1949;49(3):282.
3. Miguel Álvarez-Múgica, Antonio Jalón Monzón, Verónica Bulnes Vázquez. <et al>. ¨Secondary testicular plasmocytoma¨. Arch. Esp. Urol., 60, 1 (99-102), 2007.
4. Shafqat A, Yum MN, Abanour R, Ganjoo KN. Unusual Locations of Involvement by malignancies. Case1. Testicular plasmacytoma. J Clin Oncol. 2003;21(17):3368-3369.
5. Pham TH, Shetty SD, Stone CH, <et al>. Bilateral synchronous testicular plasmacytoma. J Urol. 2000; 164(3 Pt 1):781.
6. Levin HS, Mostofi FK. Symptomatic plasmacytoma of the testis. Cancer. 1970;25(5):1193-1203.
7. Oppenheim P, Cohen S, Anders K. Testicular plasmacytoma. A case report with immunohistochemical studies and literature review. Arch pathol Lab Med. 1991; 115(6):629-632.
8- Ferry JA, Young RH, Scully RE. Testicular and epididymal plasmacytoma: a report of 7 cases, including three that were the initial manifestation of plasma cell myeloma. Am J Surg Pathol 1997; 21: 590-8.
9. White J, Chan YF. Solitary testicular plasmacytoma. Br J Urol. 1995;75(1):107-108.
10. Suzuki K, Shioji Y, Morita T, Tokue A. Primary testicular plasmacytoma with hydrocele of the testis. Int J Urol 2001; 8: 139-40.